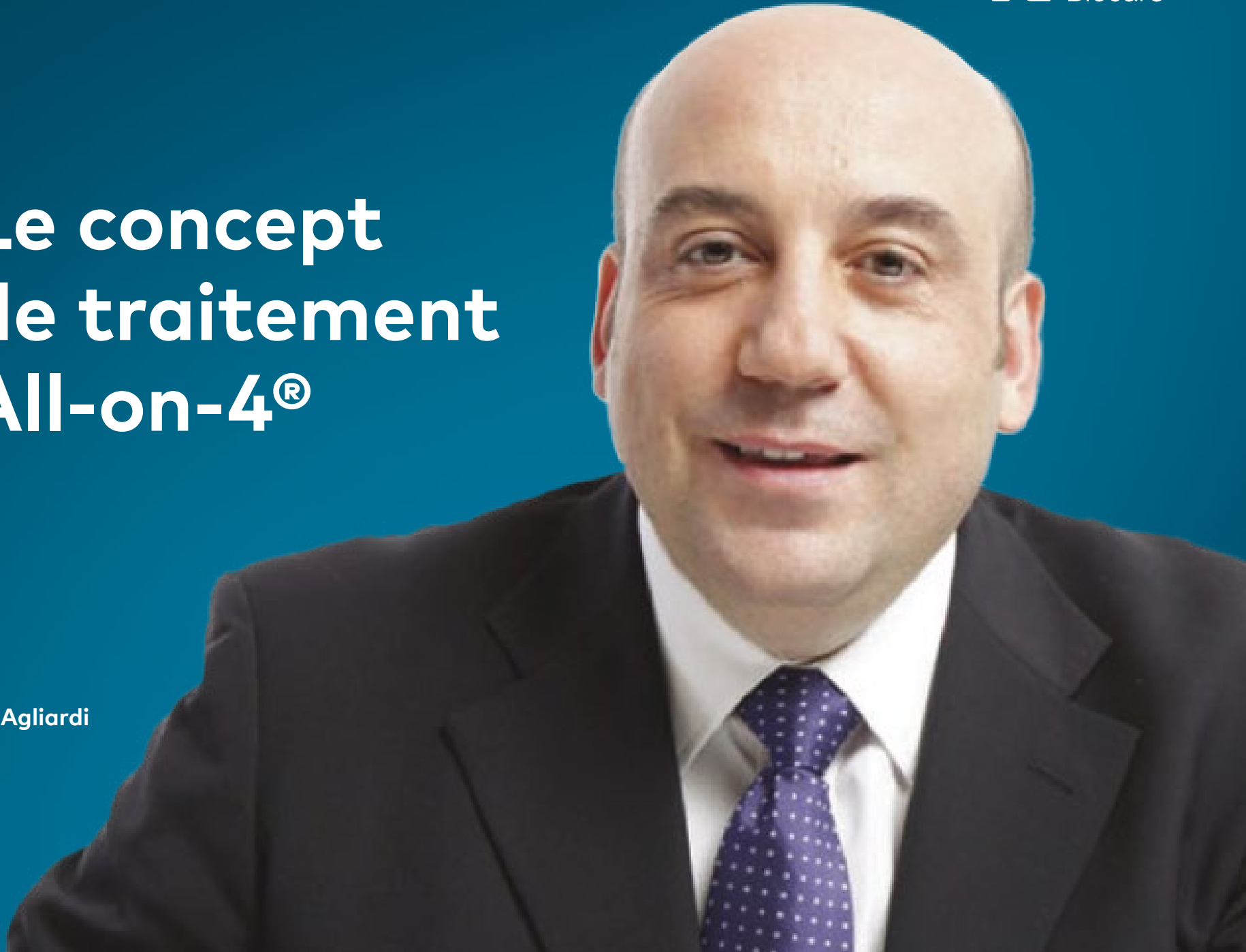

CAS CLINIQUE



# Le concept de traitement All-on-4®

Enrico Agliardi  
Italie





Enrico Agliardi

**Patient**

65 ans, femme, complètement édentée au niveau des deux mâchoires

**Situation clinique**

Port de prothèses adjointes complètes

**Solution chirurgicale**

Concept de traitement All-on-4®, NobelParallel™ CC TiUltra™ RP 4,3x13 mm, Pilier Multi-unit Xeal™

**Solution prothétique**

Barre implantaire NobelProcera® avec dents en composite (planifiée)

**Date de la chirurgie**

23 septembre 2019

**Durée totale du traitement**

Environ 7 mois (avril 2020)

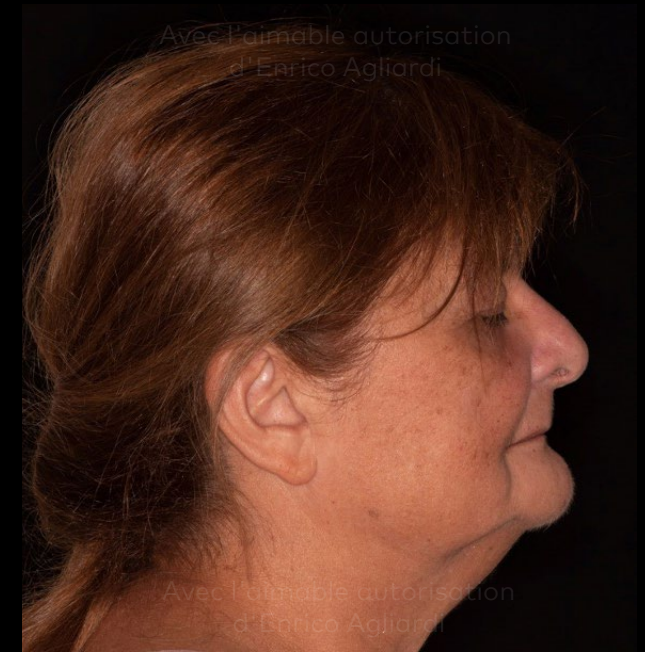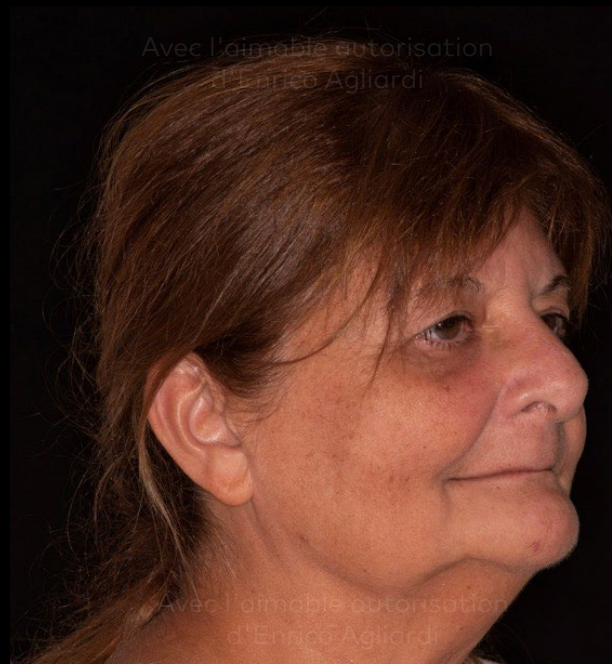« Grâce à la nouvelle surface Xeal, je peux obtenir une cicatrisation précoce des tissus mous et une herméticité autour du pilier. Les piliers Xeal sont un produit indispensable pour tous les praticiens effectuant des protocoles de mise en charge immédiate. »

**Situation  
clinique initiale**

**Protocole  
chirurgical**

**Protocole  
prothétique**

**Résultat**



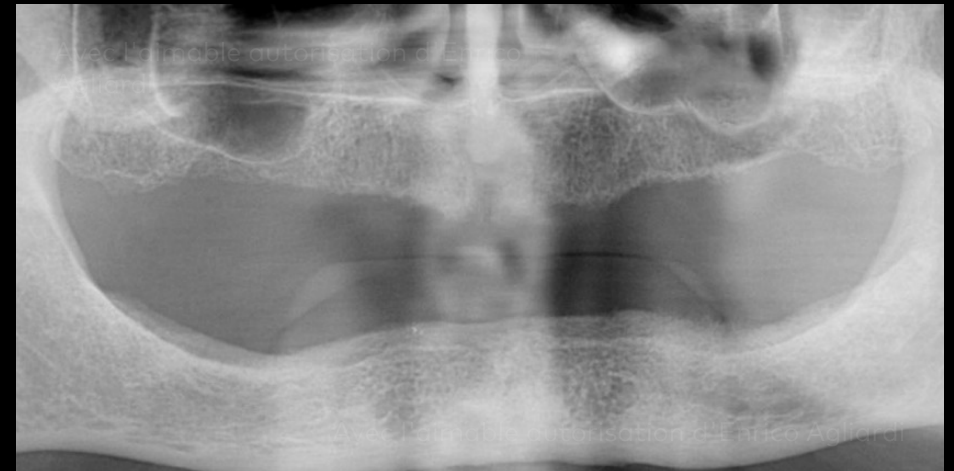
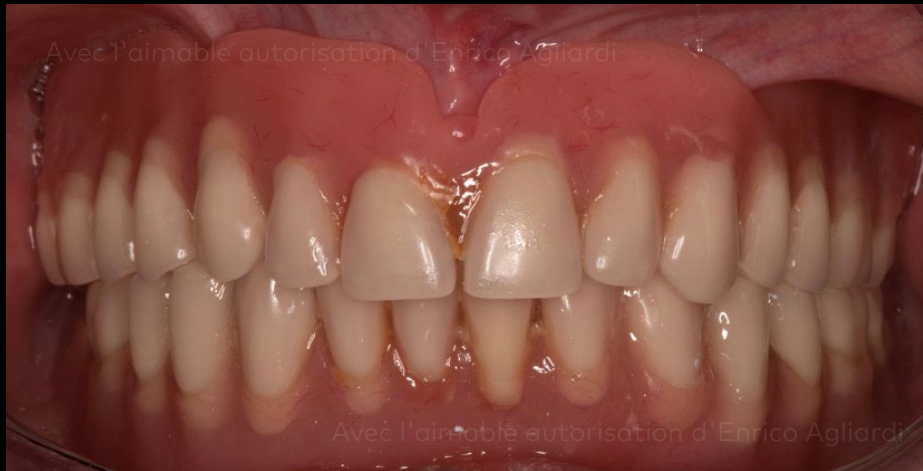Images de face, de côté et de profil de la patiente complètement édentée.  
Notez le manque de support des lèvres en raison de la résorption osseuse.

## Situation clinique initiale

## Protocole chirurgical

## Protocole prothétique

## Résultat



Vue endobuccale avec prothèses adjointes complètes au maxillaire et à la mandibule.

Résorption modérée de la crête avec une qualité osseuse estimée de D3 à D4 au maxillaire et de D2 à D3 à la mandibule.

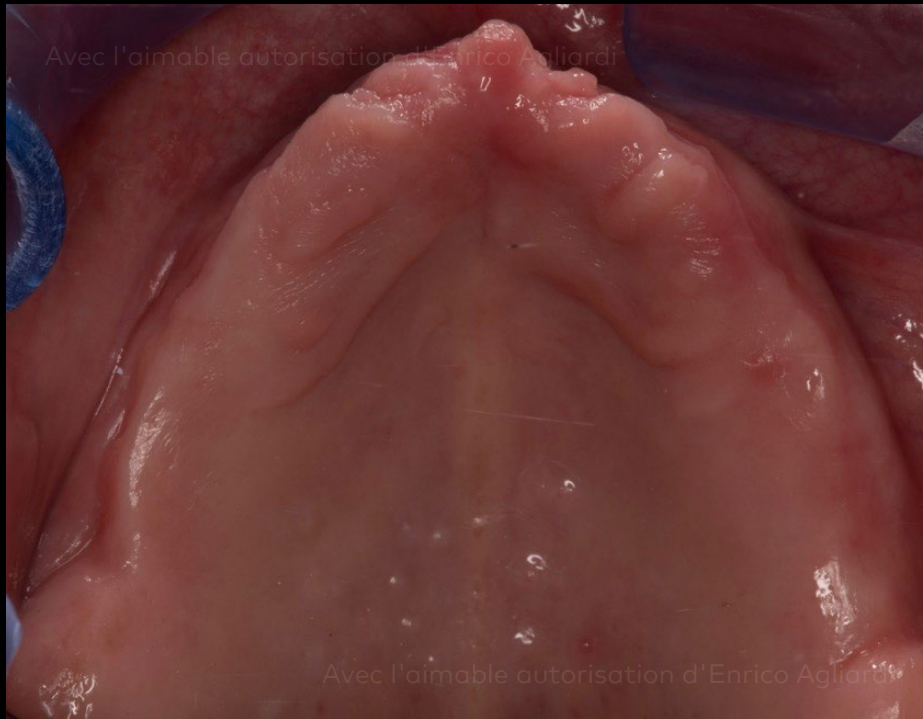


## Situation clinique initiale

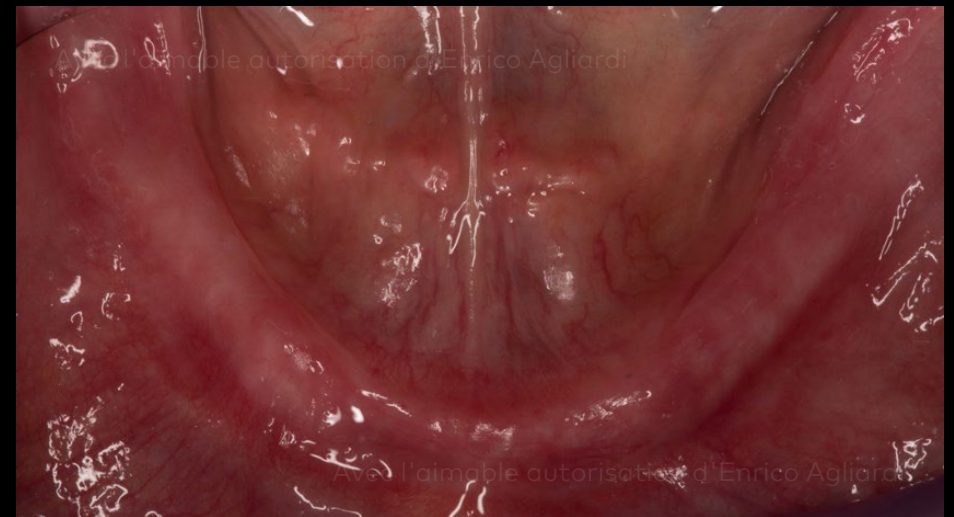## Protocole chirurgical

## Protocole prothétique

## Résultat



Vue occlusale du maxillaire.



Mandibule présentant une forme de crête défavorable.

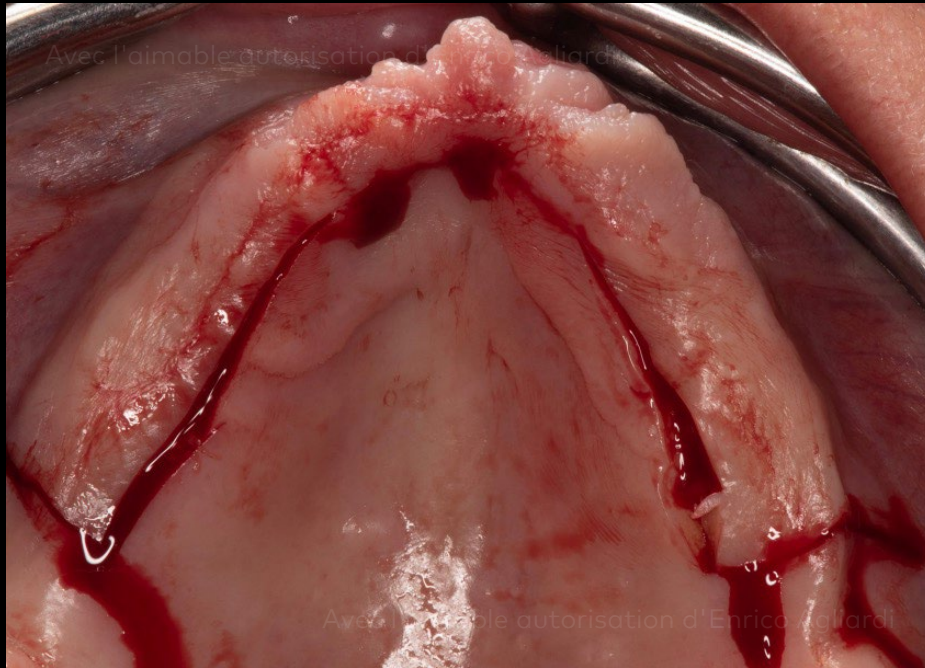
**Situation  
clinique initiale**

**Protocole  
chirurgical**

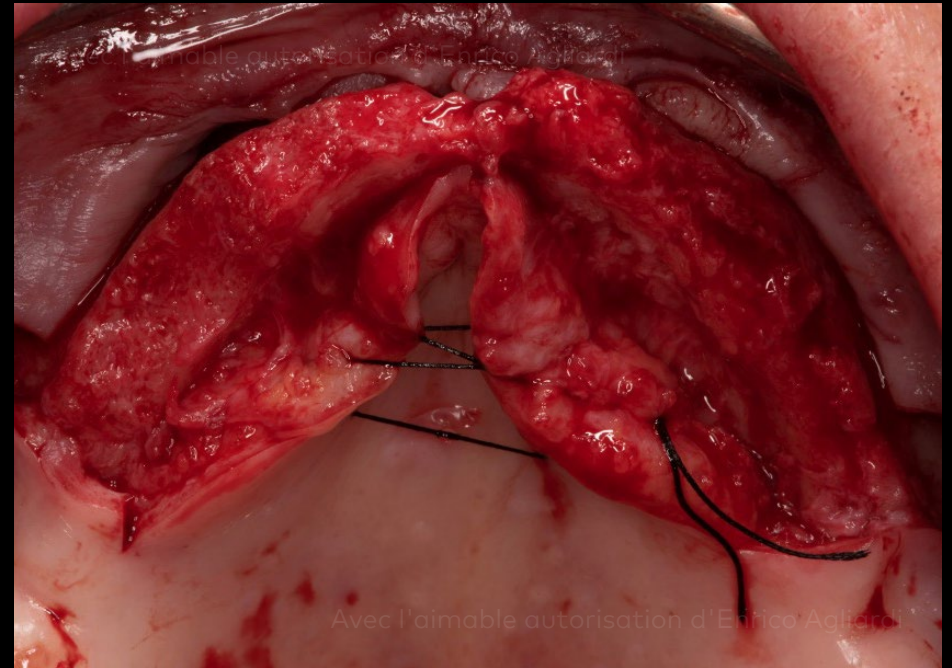
**Protocole  
prothétique**

**Résultat**

Maxillaire



Réalisation d'une incision palatine pour récliner le lambeau.



Élévation d'un lambeau de pleine épaisseur dans le maxillaire.

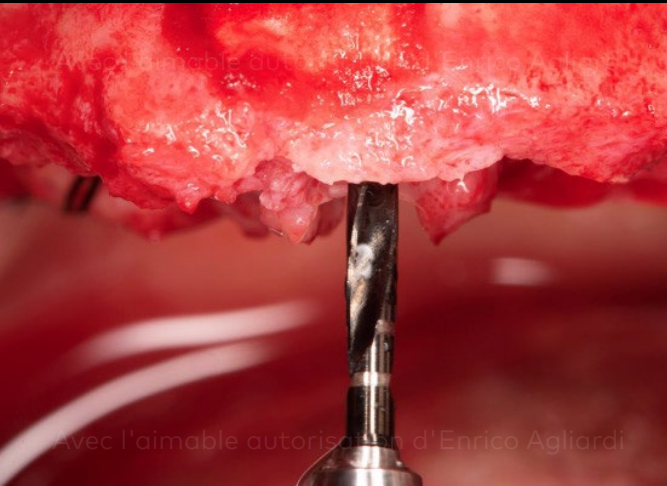
## Situation clinique initiale

## Protocole chirurgical

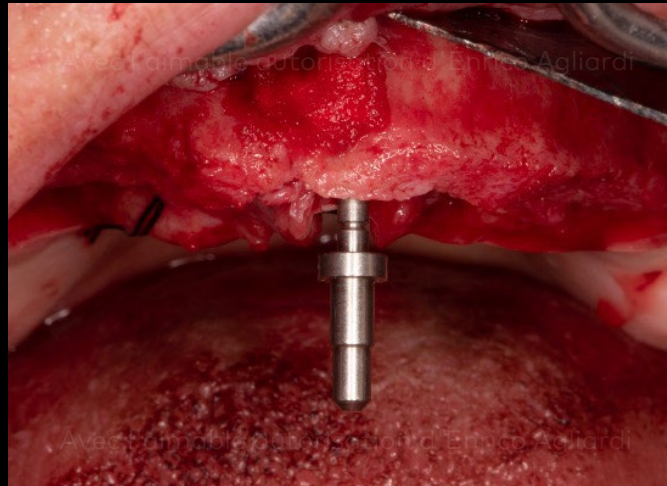
## Protocole prothétique

## Résultat

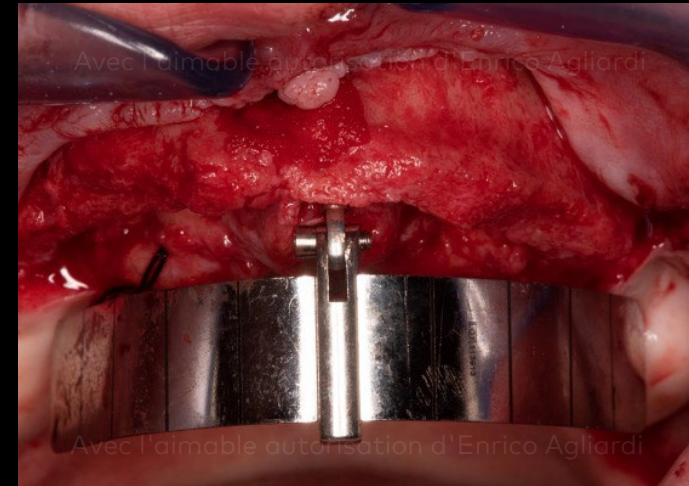
### Maxillaire



Préparation de l'ostéotomie dans la ligne médiane à l'aide d'un foret hélicoïdal de Ø 2 mm pour l'insertion du guide All-on-4®.



Confirmation de l'angulation avec l'indicateur de direction.



Mise en place du guide All-on-4® pour un positionnement prévisible des implants.



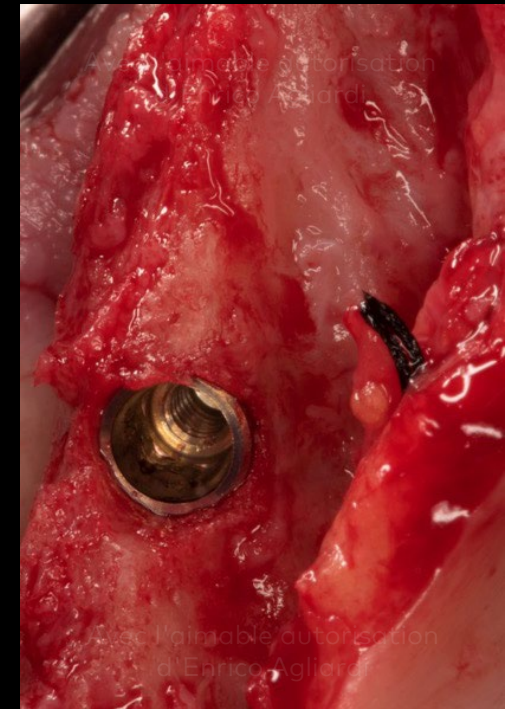
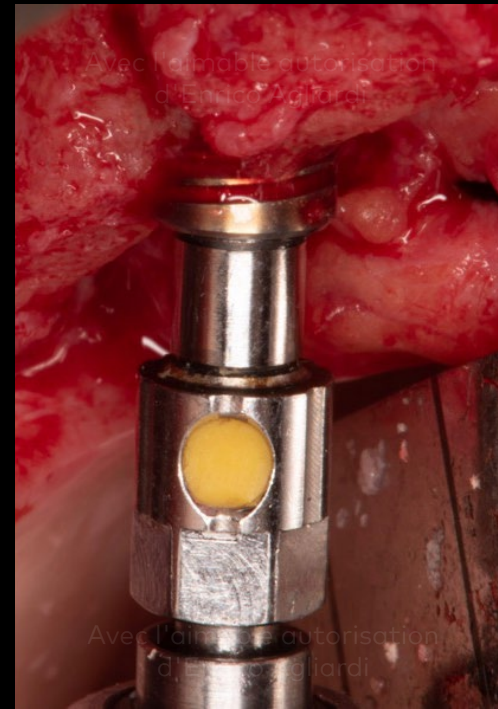
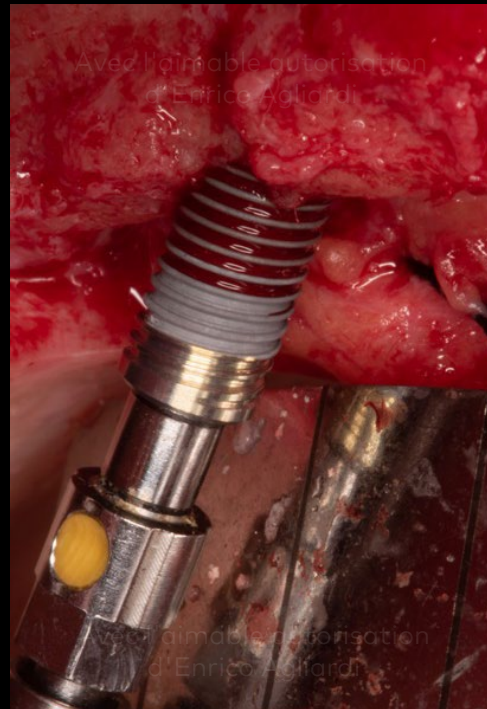
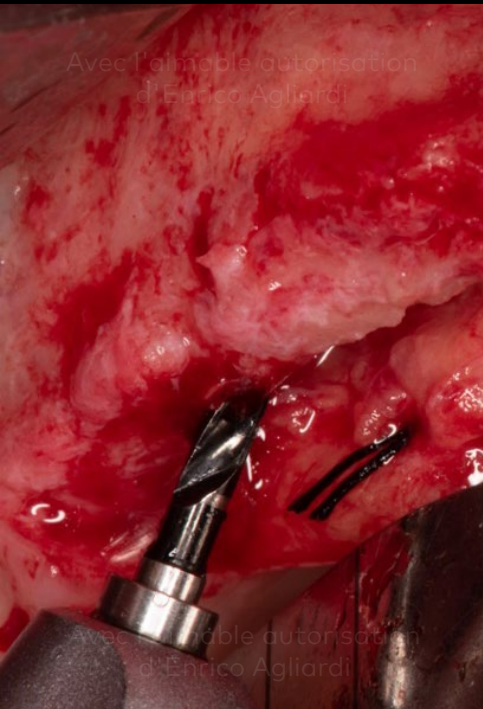
## Situation clinique initiale

## Protocole chirurgical

## Protocole prothétique

## Résultat

### Maxillaire



Foret hélicoïdal Twist Drill dans la région postérieure.

Pose de l'implant NobelParallel CC avec la surface TiUltra™.

Implant inséré jusqu'au col.

Implant posé dans la région postérieure.



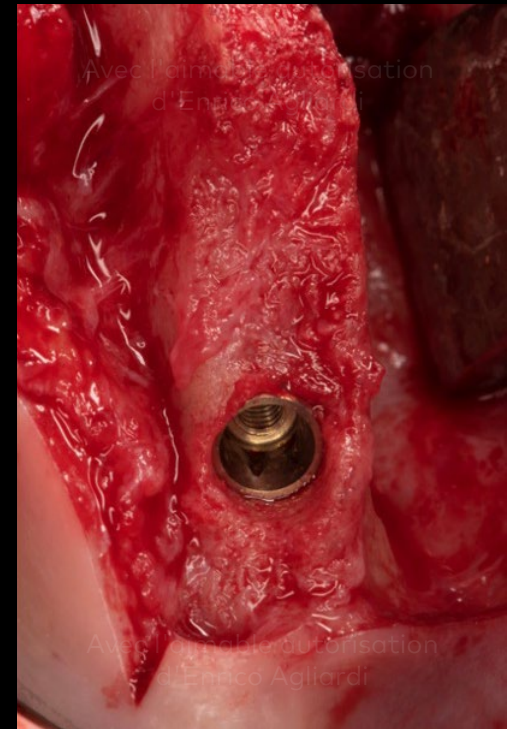
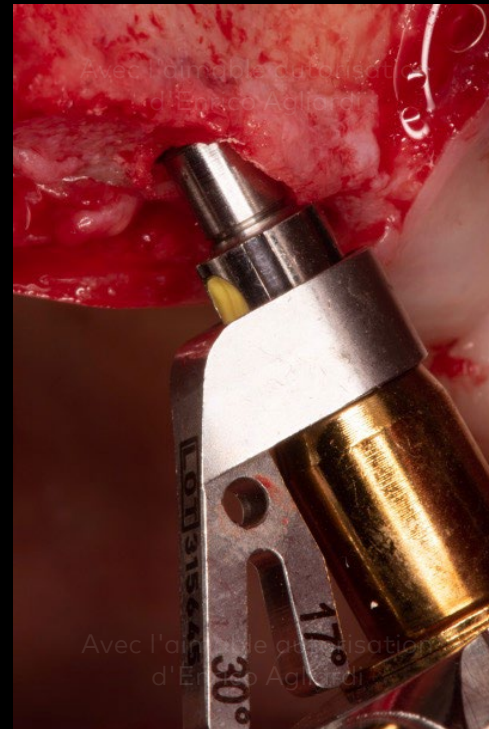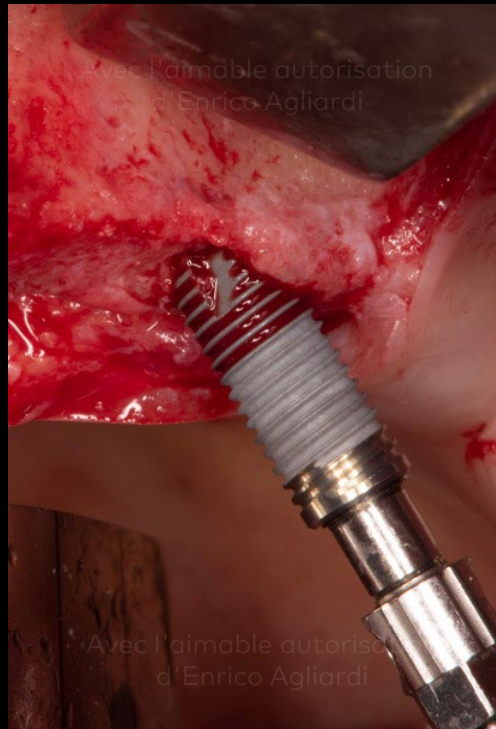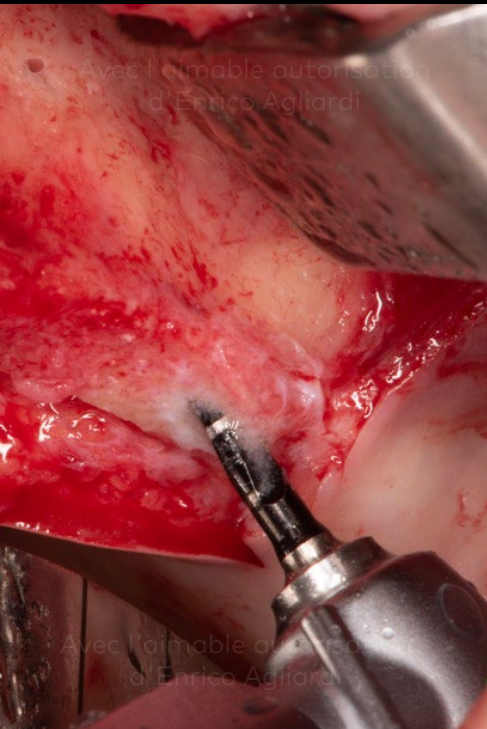
## Situation clinique initiale

## Protocole chirurgical

## Protocole prothétique

## Résultat

### Maxillaire



Côté opposé : préparation de l'ostéotomie postérieure et pose de l'implant.

Utilisation de l'instrument d'Alignement Multi-unit pour trouver l'angle du pilier Multi-unit le plus adapté.

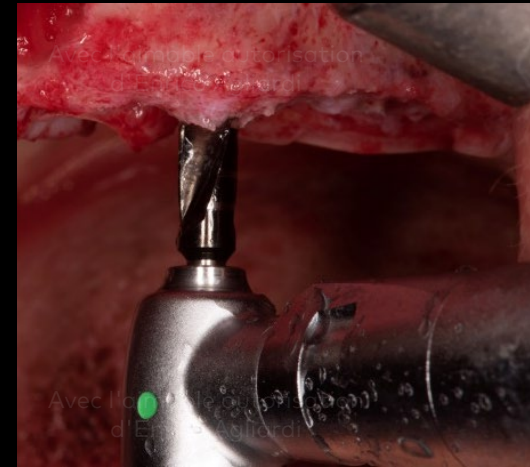
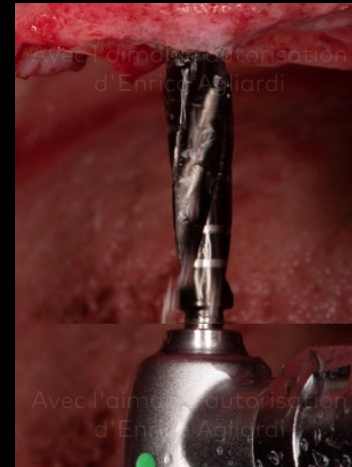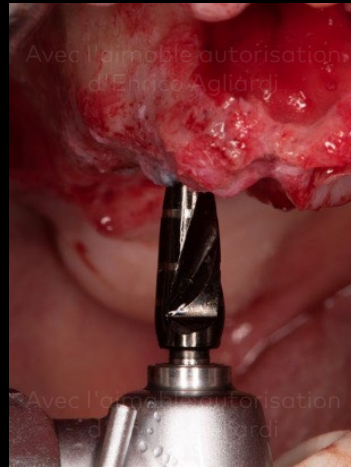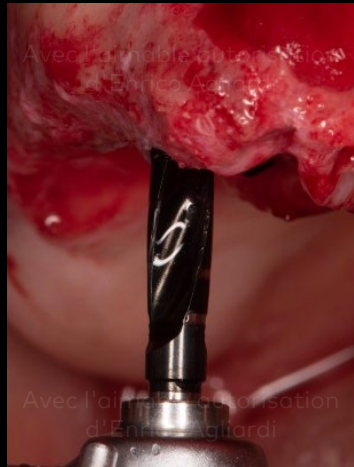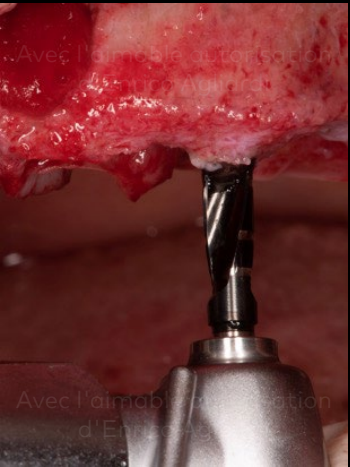
**Situation  
clinique initiale**

**Protocole  
chirurgical**

**Protocole  
prothétique**

**Résultat**

Protocole de forage



Implants antérieurs : Étapes de la préparation de l'ostéotomie.



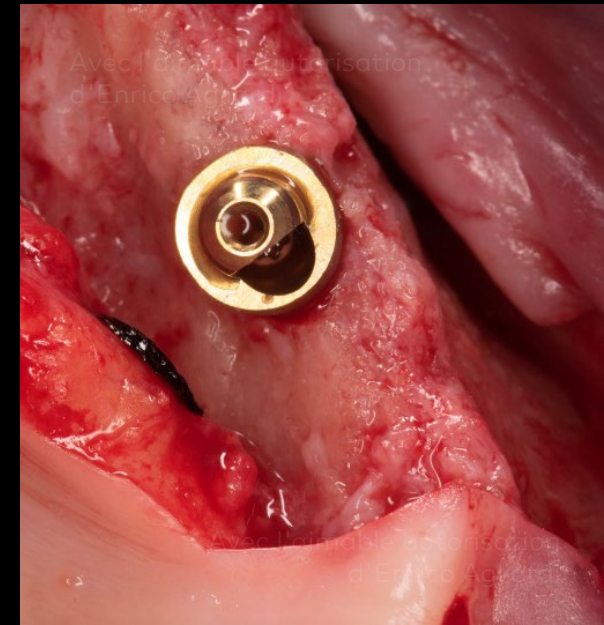
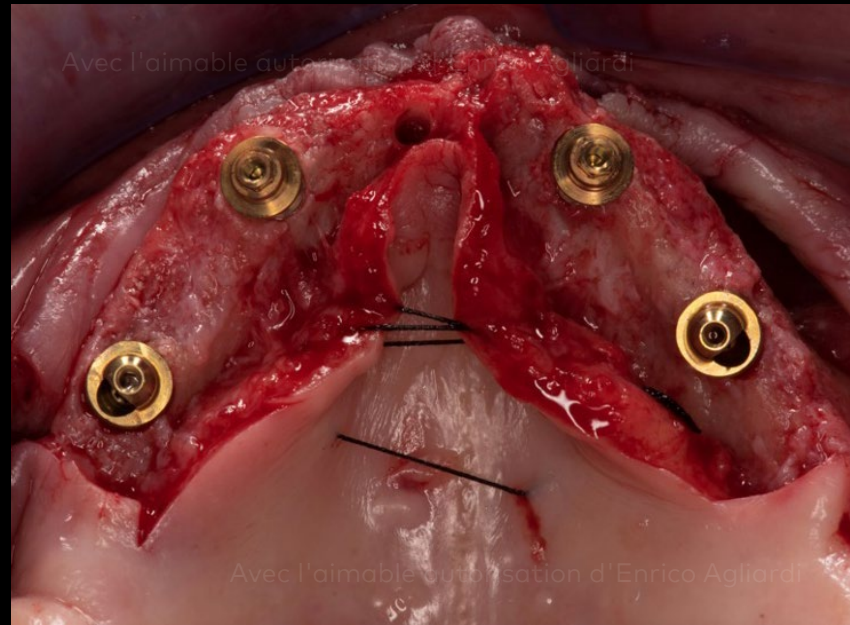
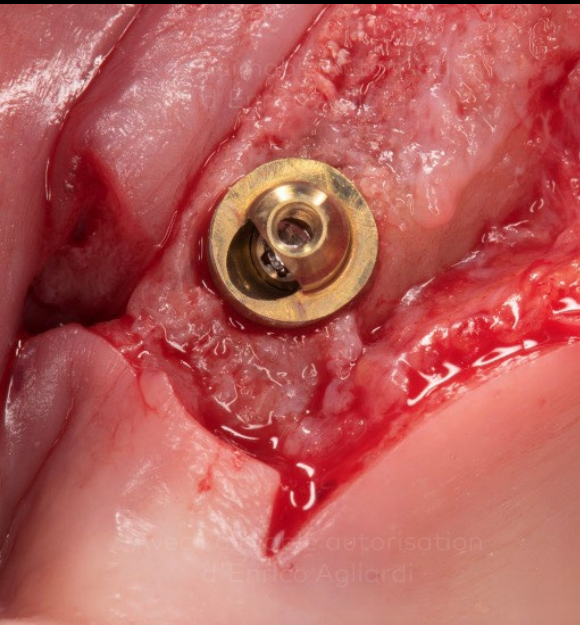
Situation  
clinique initiale

Protocole  
chirurgical

Protocole  
prothétique

Résultat

Maxillaire



Piliers Multi-unit Xeal™.



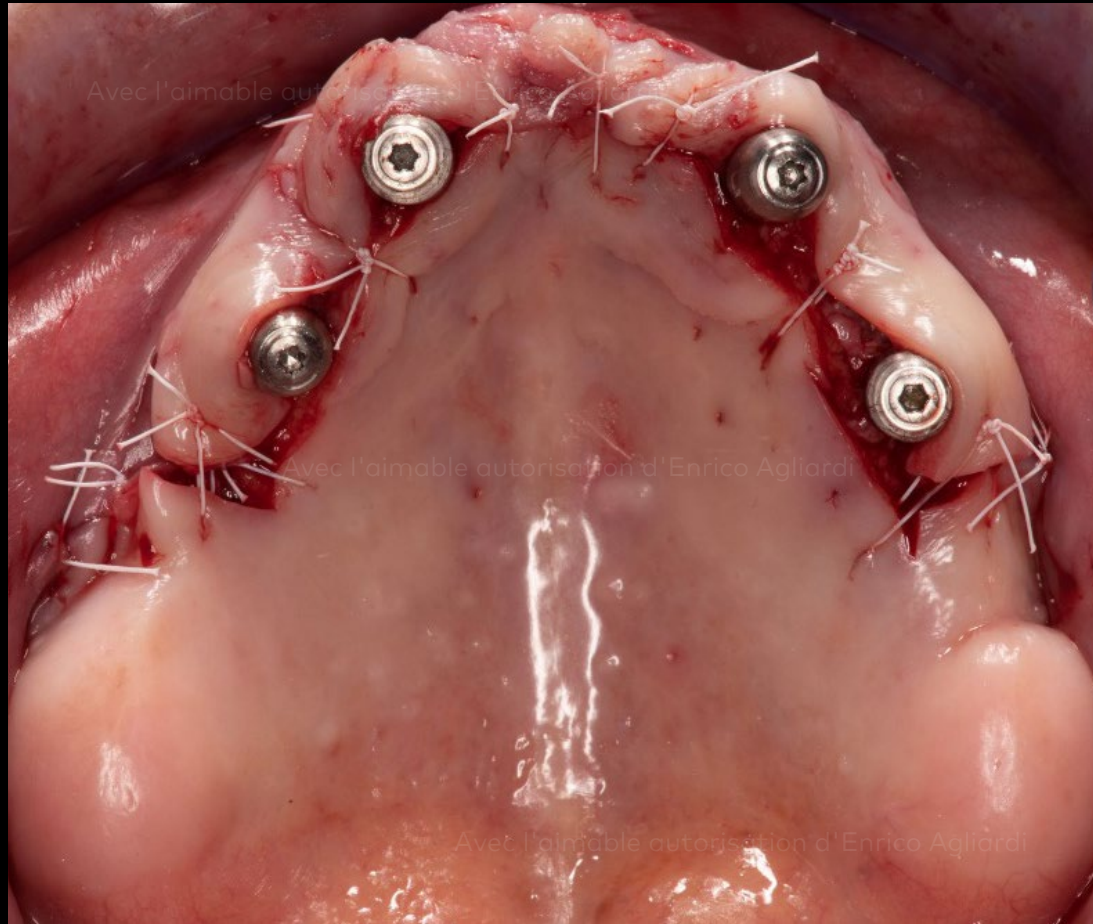
**Situation  
clinique initiale**

**Protocole  
chirurgical**

**Protocole  
prothétique**

**Résultat**

Maxillaire



Fermeture et suture de lambeau.

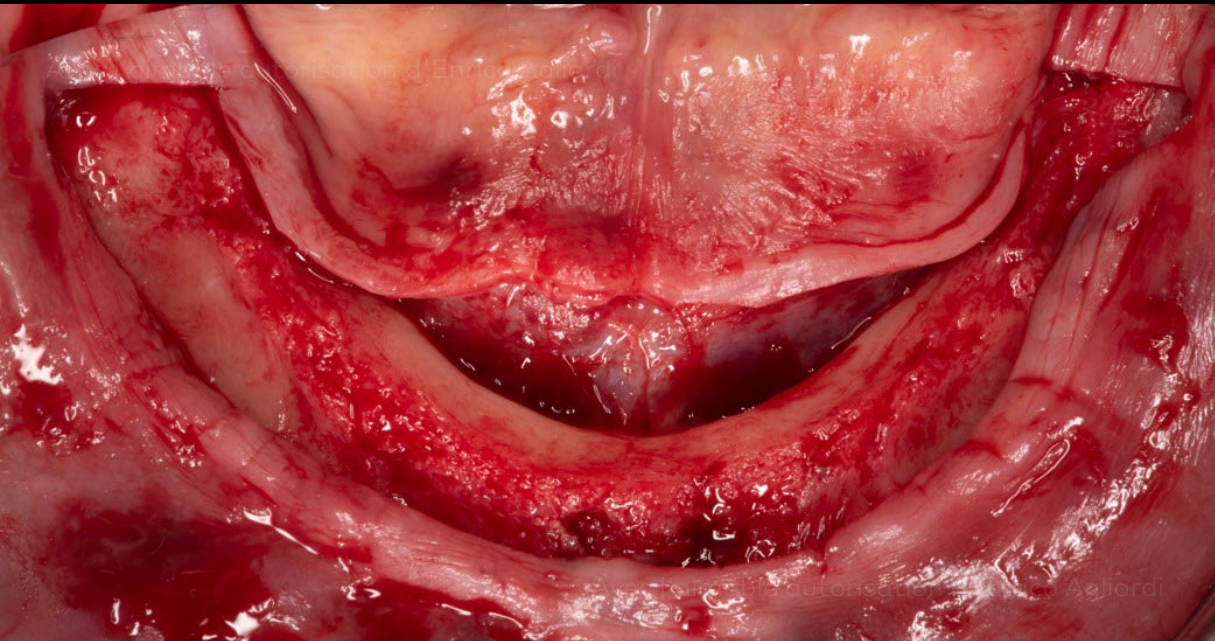
**Situation  
clinique initiale**

**Protocole  
chirurgical**

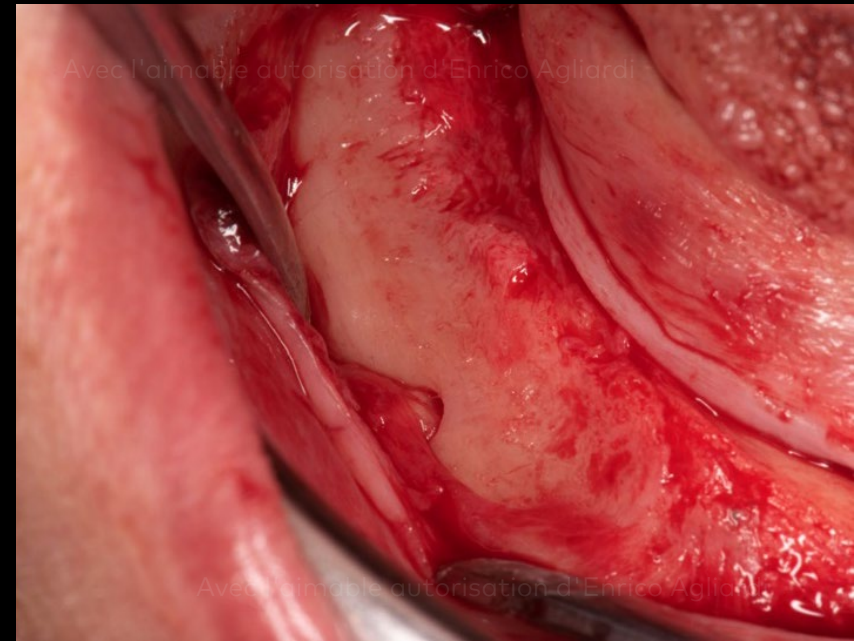
**Protocole  
prothétique**

**Résultat**

Mandibule



Relever le lambeau de la mandibule.



Isolement du nerf alvéolaire.

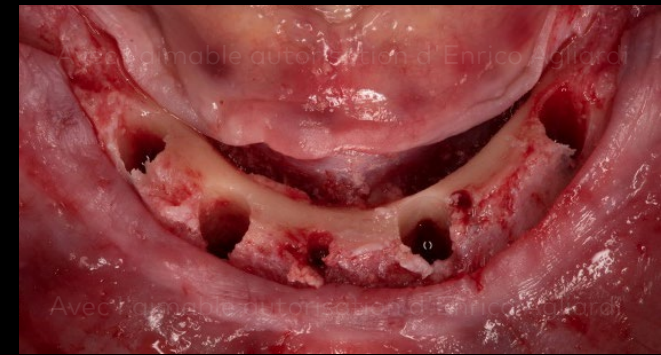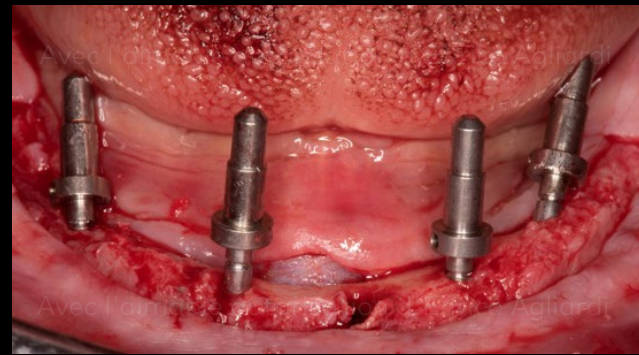
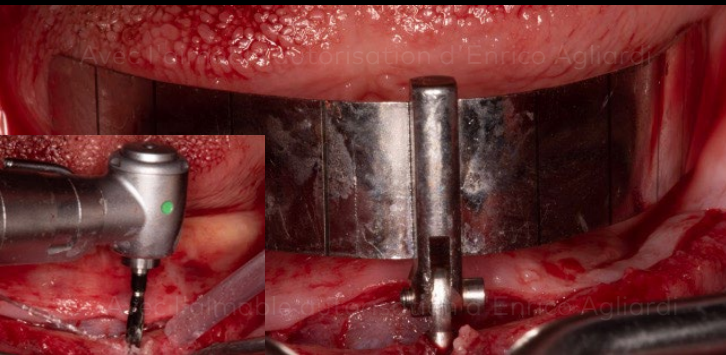
## Situation clinique initiale

## Protocole chirurgical

## Protocole prothétique

## Résultat

### Mandibule



Réalisation d'une ostéotomie dans la ligne médiane à l'aide d'un foret hélicoïdal de  $\varnothing$  2 mm pour l'insertion du guide All-on-4®.

Évaluer la direction des ostéotomies à l'aide d'indicateurs de direction.

Vue occlusale des ostéotomies.



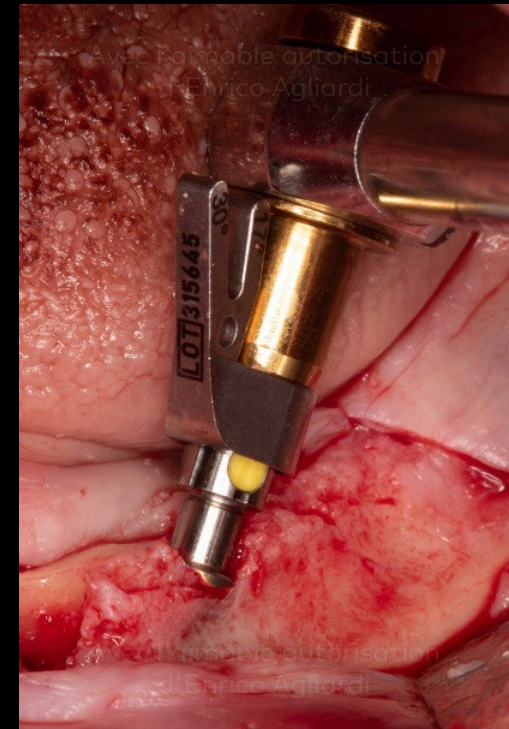
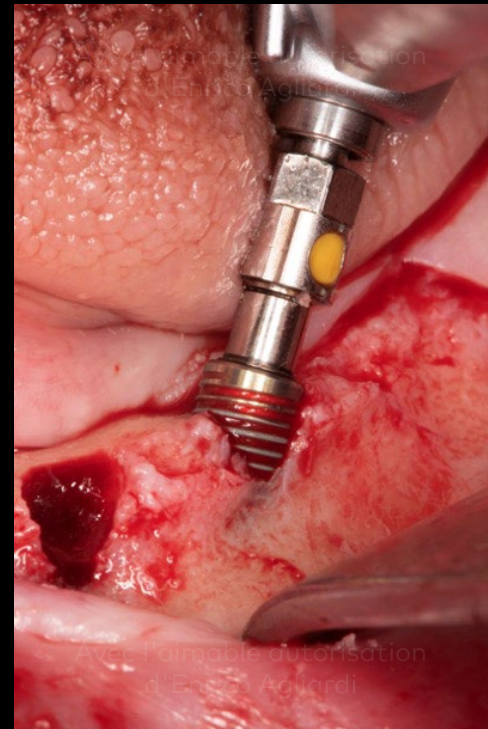
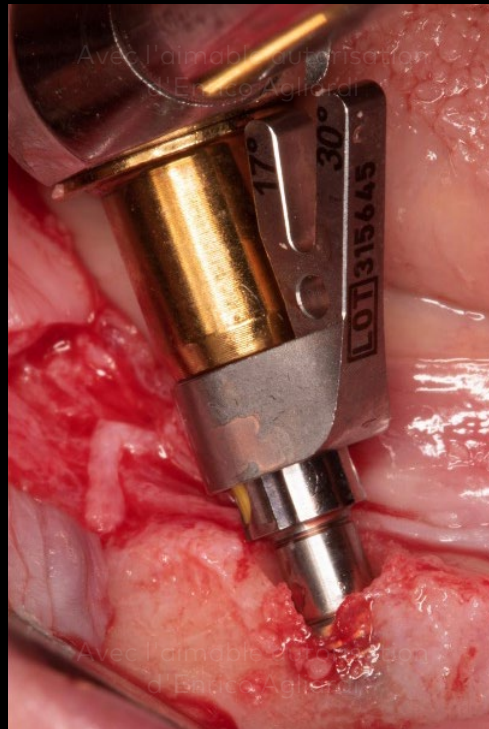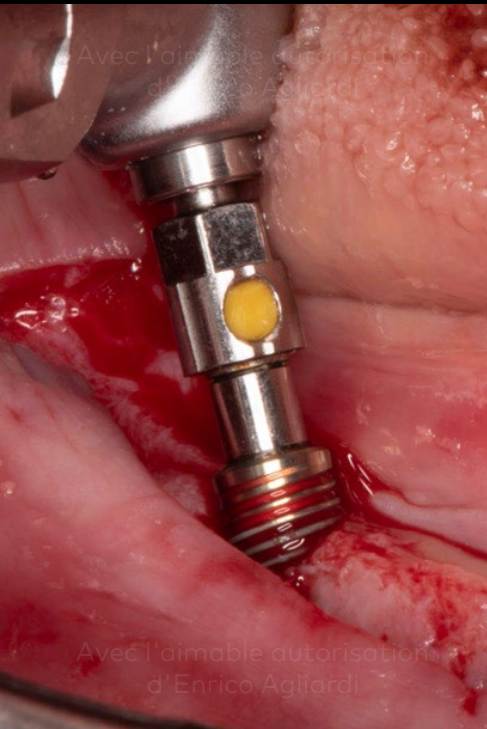Situation  
clinique initiale

Protocole  
chirurgical

Protocole  
prothétique

Résultat

Mandibule



Insertion de l'implant dans les positions postérieures.

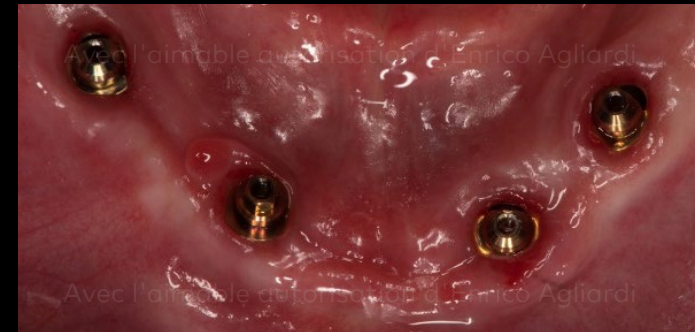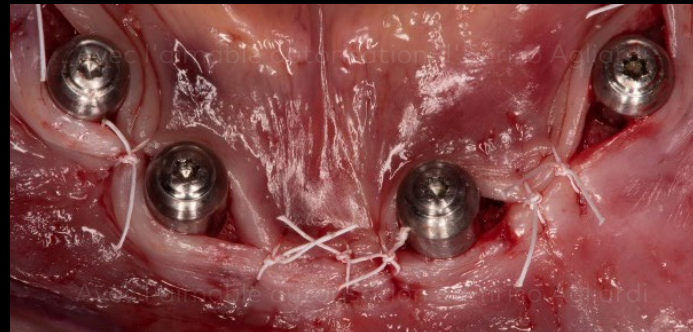
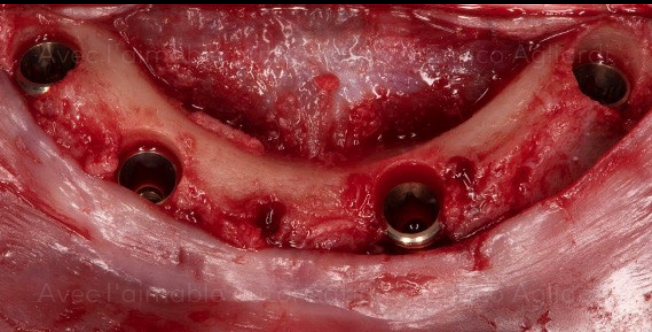
**Situation  
clinique initiale**

**Protocole  
chirurgical**

**Protocole  
prothétique**

**Résultat**

Mandibule



Tous les implants posés.

Fermeture et suture du lambeau.

Tissus mous cicatrisés autour des piliers  
Multi-unit Xeal™.

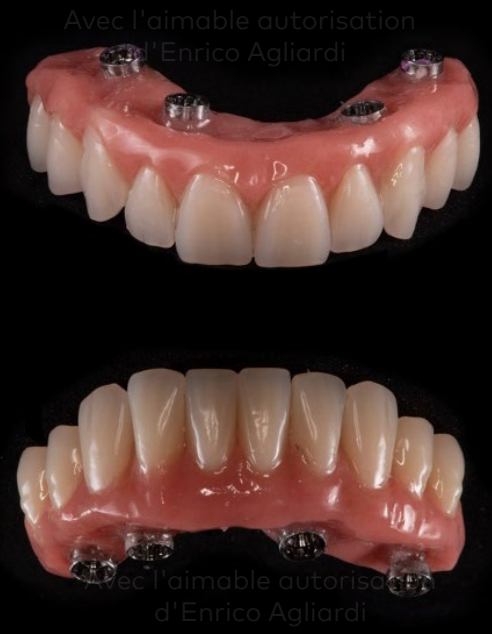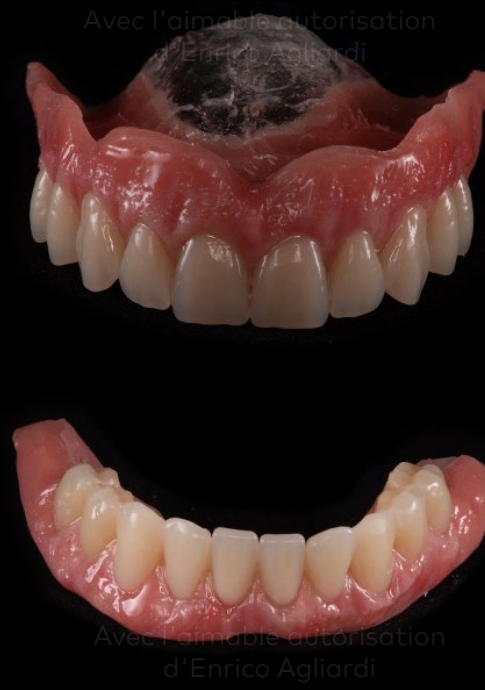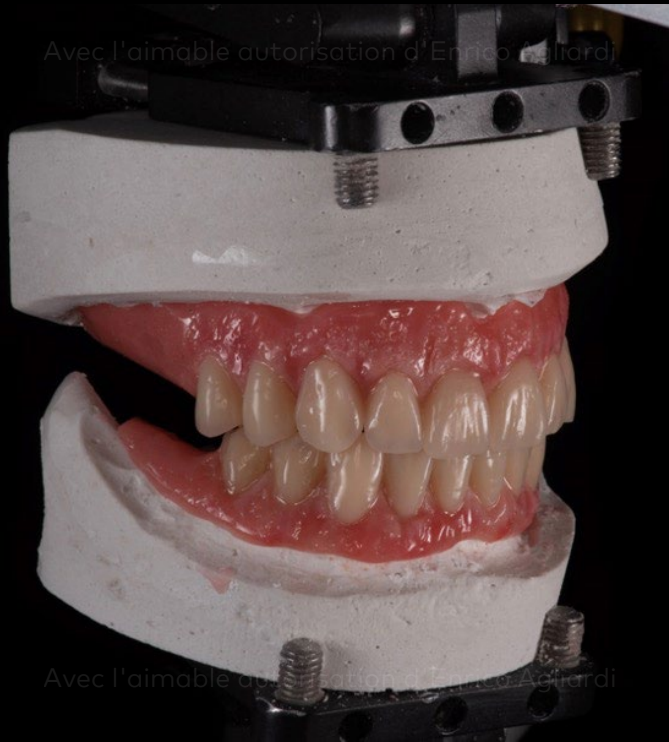


## Situation clinique initiale

## Protocole chirurgical

## Protocole prothétique

## Résultat



Prothèses provisoires immédiates, planifiées avant la chirurgie sur articulateur après l'enregistrement de l'arc facial.

Prothèse finalisée après la chirurgie avant la mise en place sur le patient.

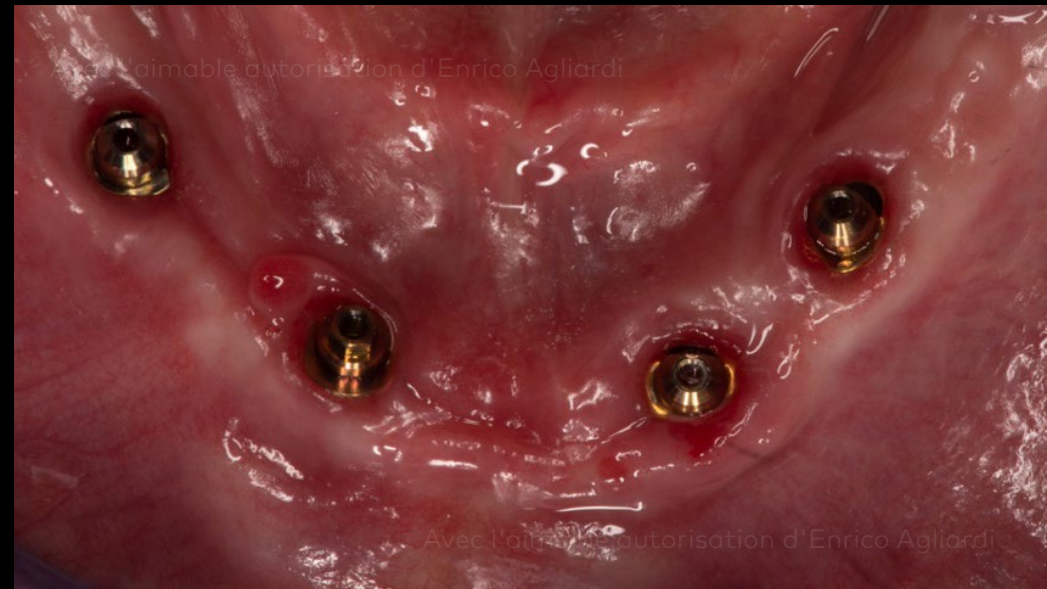
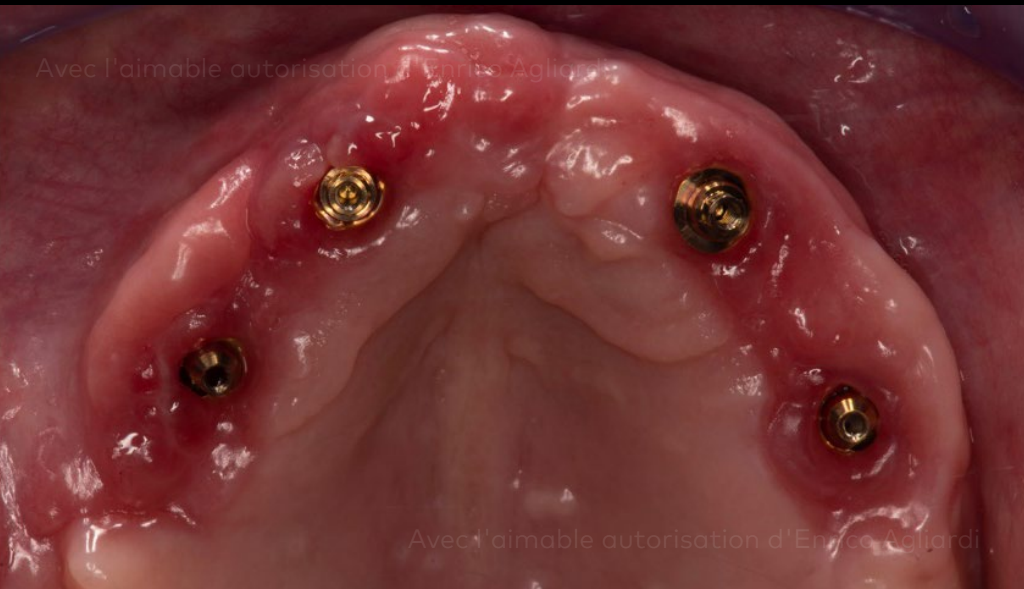
## Situation clinique initiale

## Protocole chirurgical

## Protocole prothétique

## Résultat



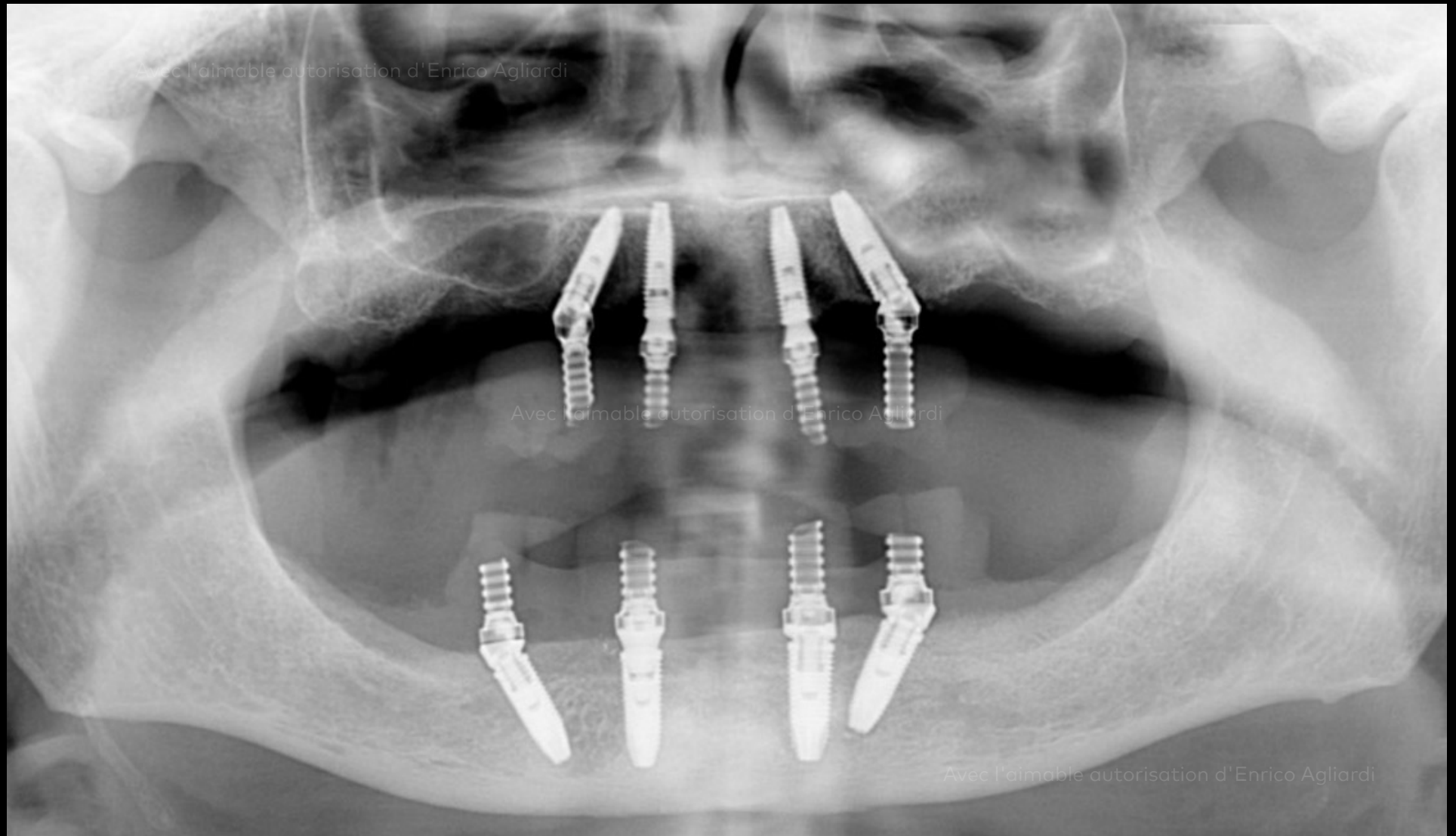
Mandibule et maxillaire cicatrisés.  
Notez les tissus mous sains deux semaines après la chirurgie.

**Situation  
clinique initiale**

**Protocole  
chirurgical**

**Protocole  
prothétique**

**Résultat**



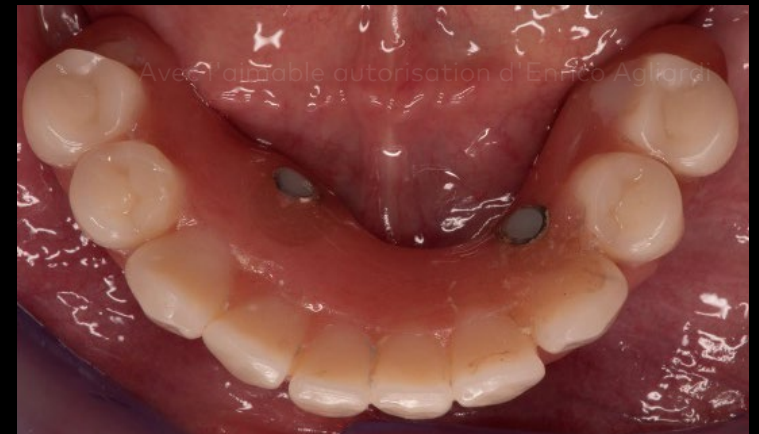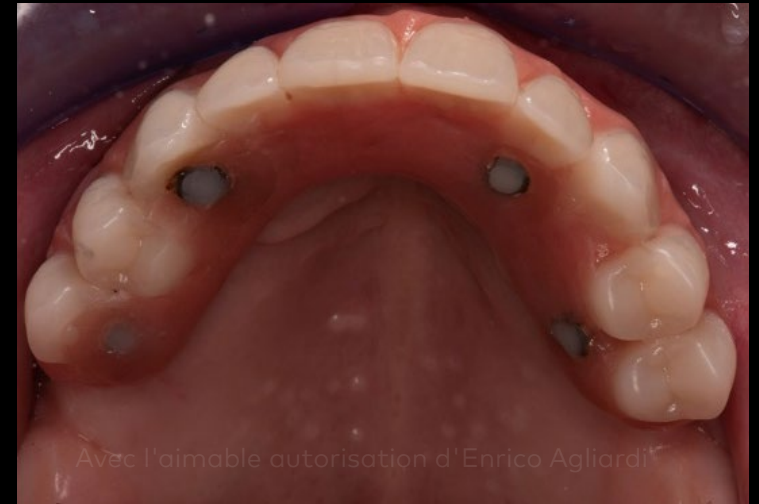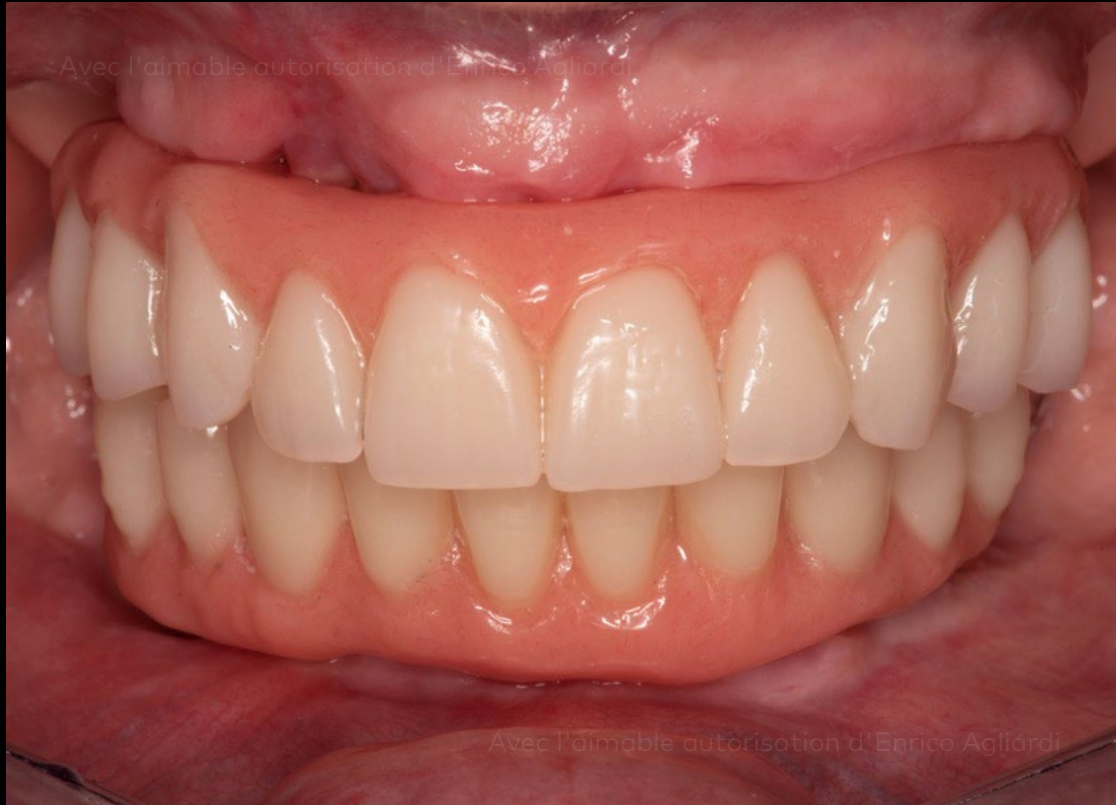2 mois après la pose des implants et la mise en place des cylindres provisoires à clipser Temporary Snap Coping sur les piliers Multi-unit Xeal™.

## Situation clinique initiale

## Protocole chirurgical

## Protocole prothétique

## Résultat



Finalisation de la prothèse provisoire.  
La vue occlusale montre les puits d'accès obturés des cylindres provisoires.

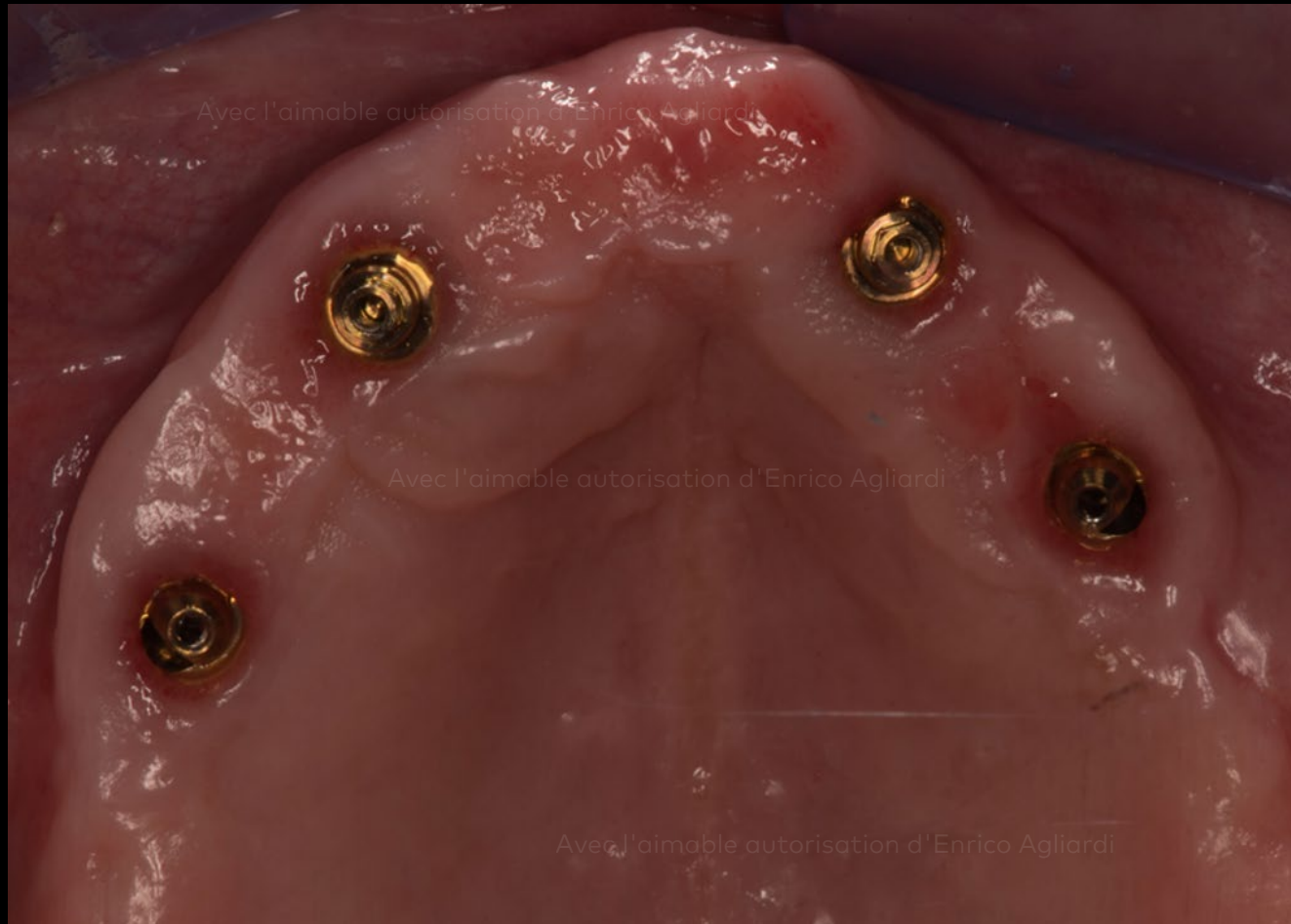

**Situation  
clinique initiale**

**Protocole  
chirurgical**

**Protocole  
prothétique**

**Résultat**



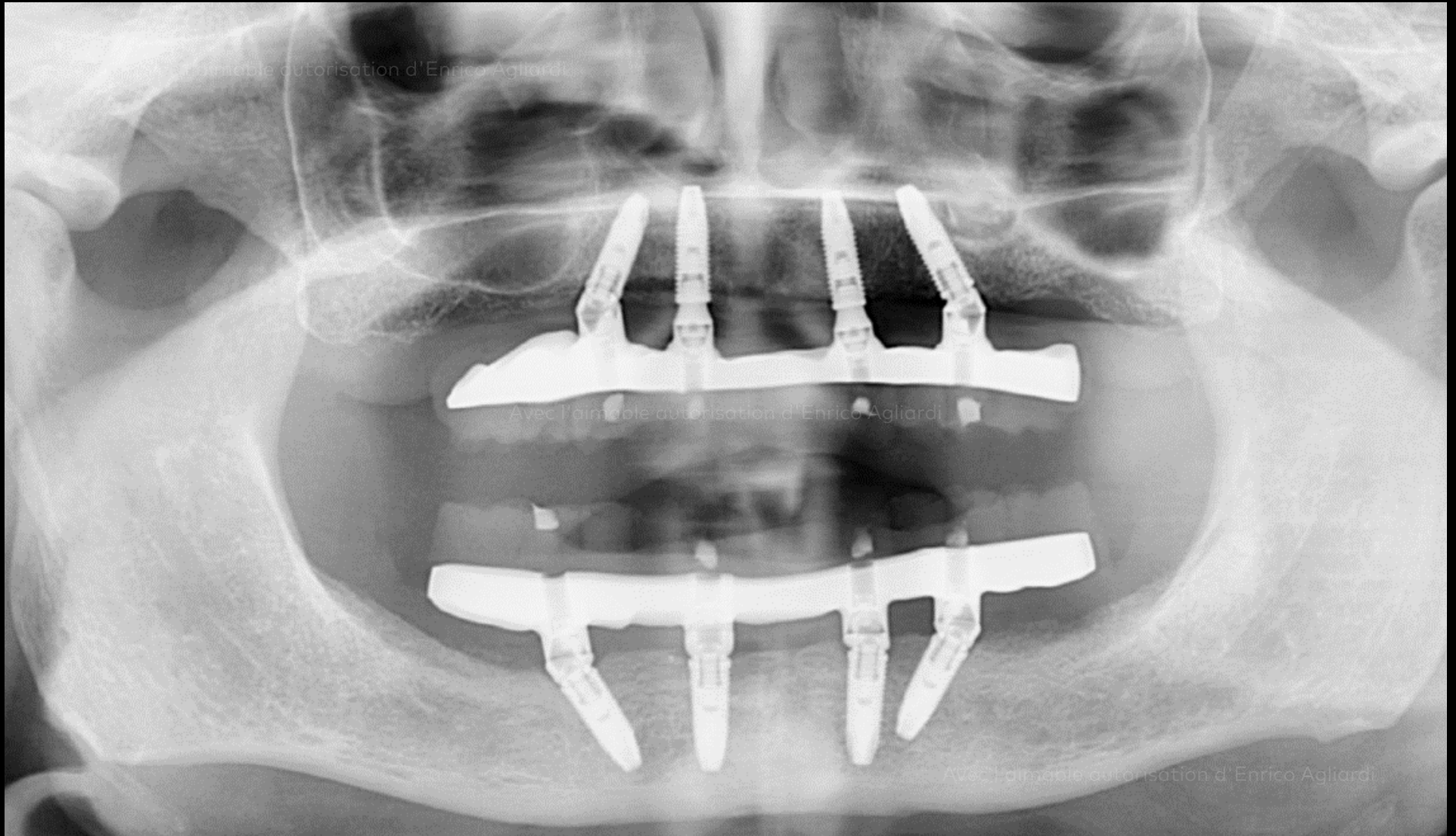
13 mois après la pose des implants de l'implant.

**Situation  
clinique initiale**

**Protocole  
chirurgical**

**Protocole  
prothétique**

**Résultat**



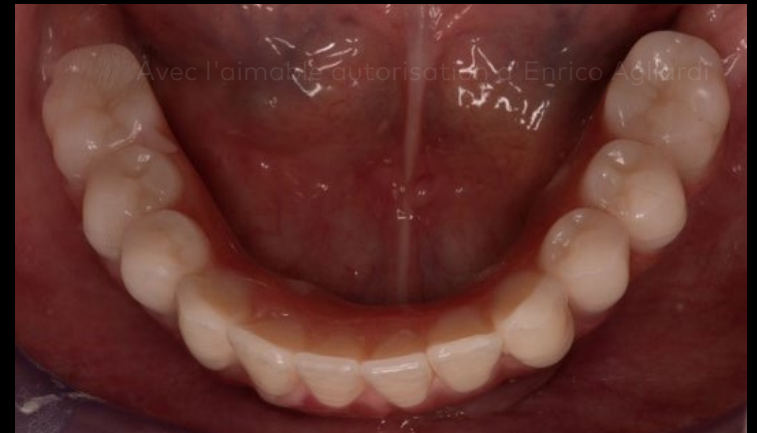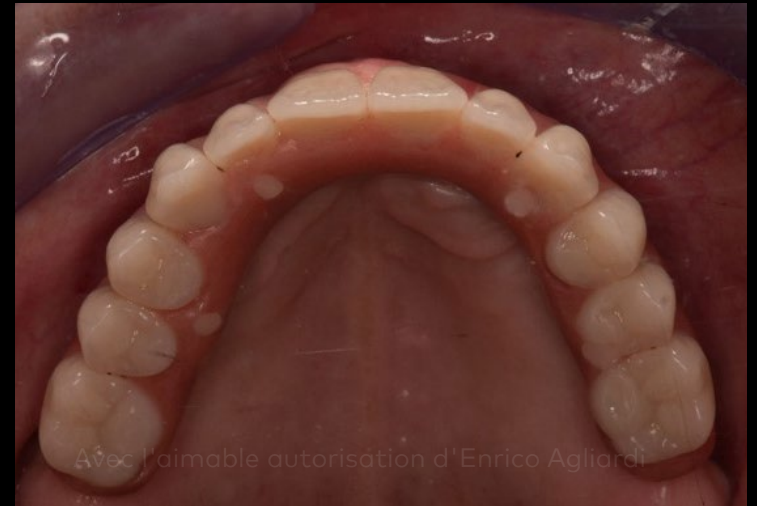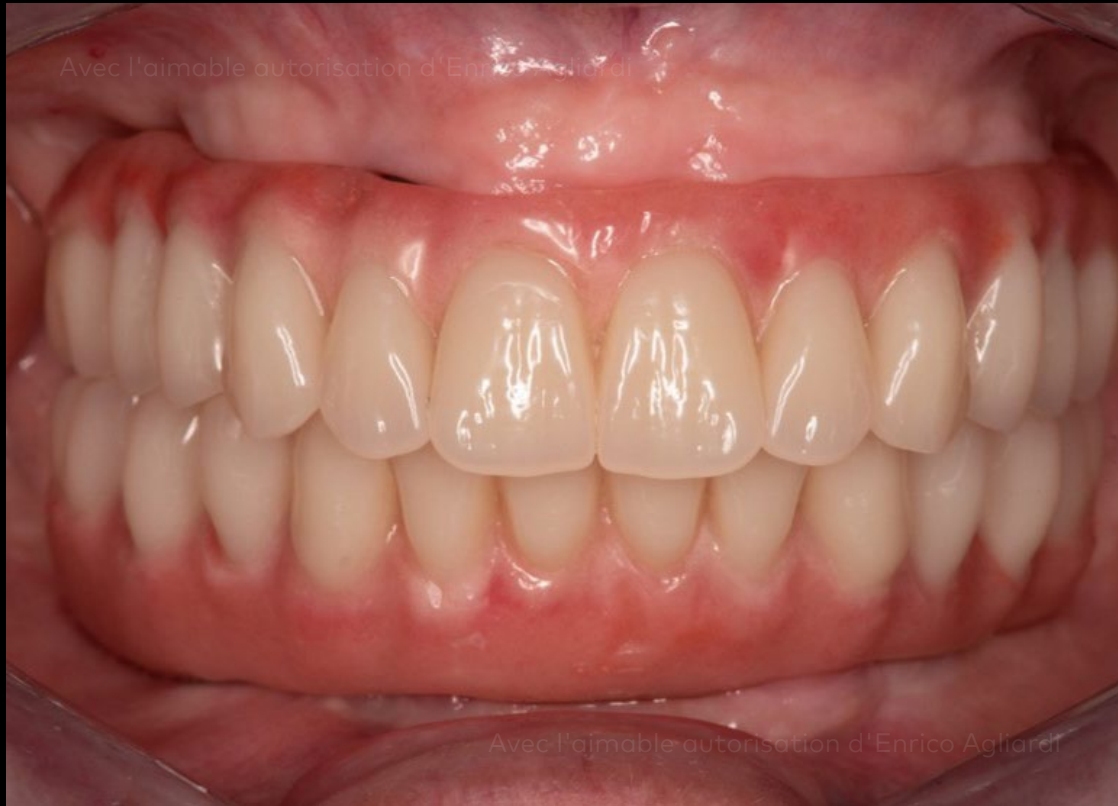13 mois après la pose avec les prothèses définitives.

## Situation clinique initiale

## Protocole chirurgical

## Protocole prothétique

## Résultat



Prothèses définitives 13 mois après la chirurgie implantaire.

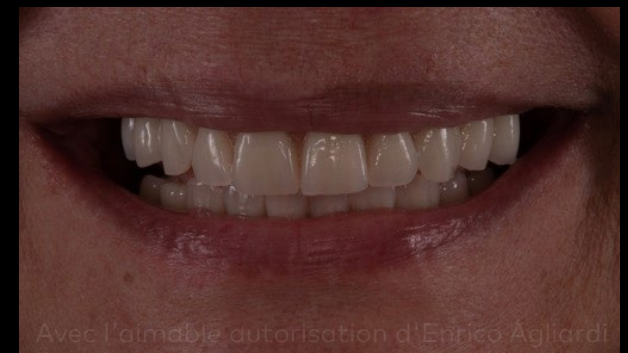
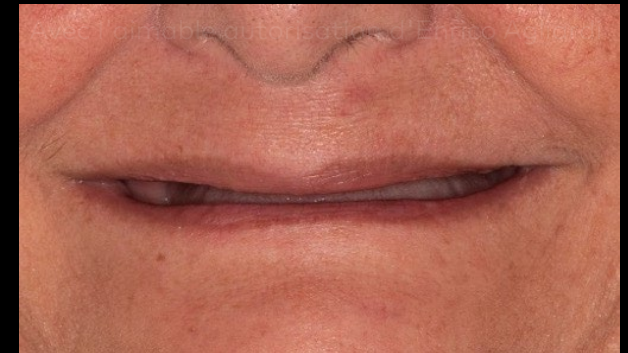
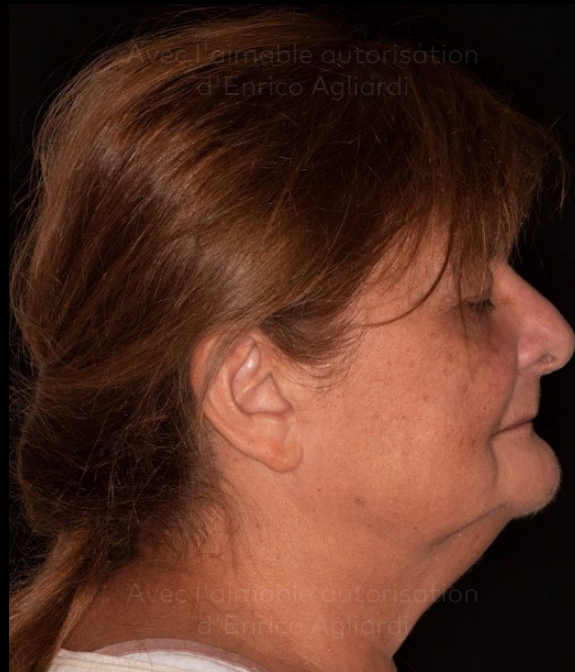## Situation clinique initiale

## Protocole chirurgical

## Protocole prothétique

## Résultat



Avant le traitement.

Après réhabilitation avec le concept de traitement All-on-4®.

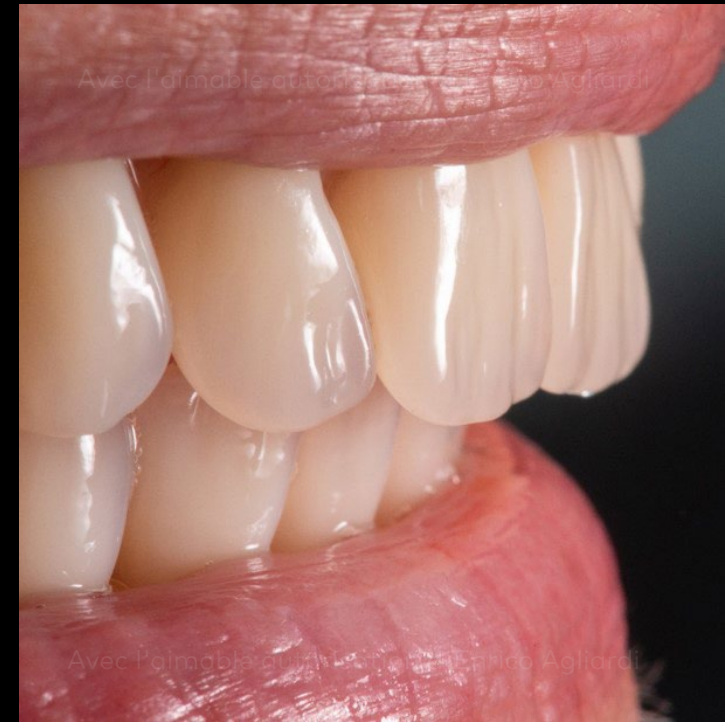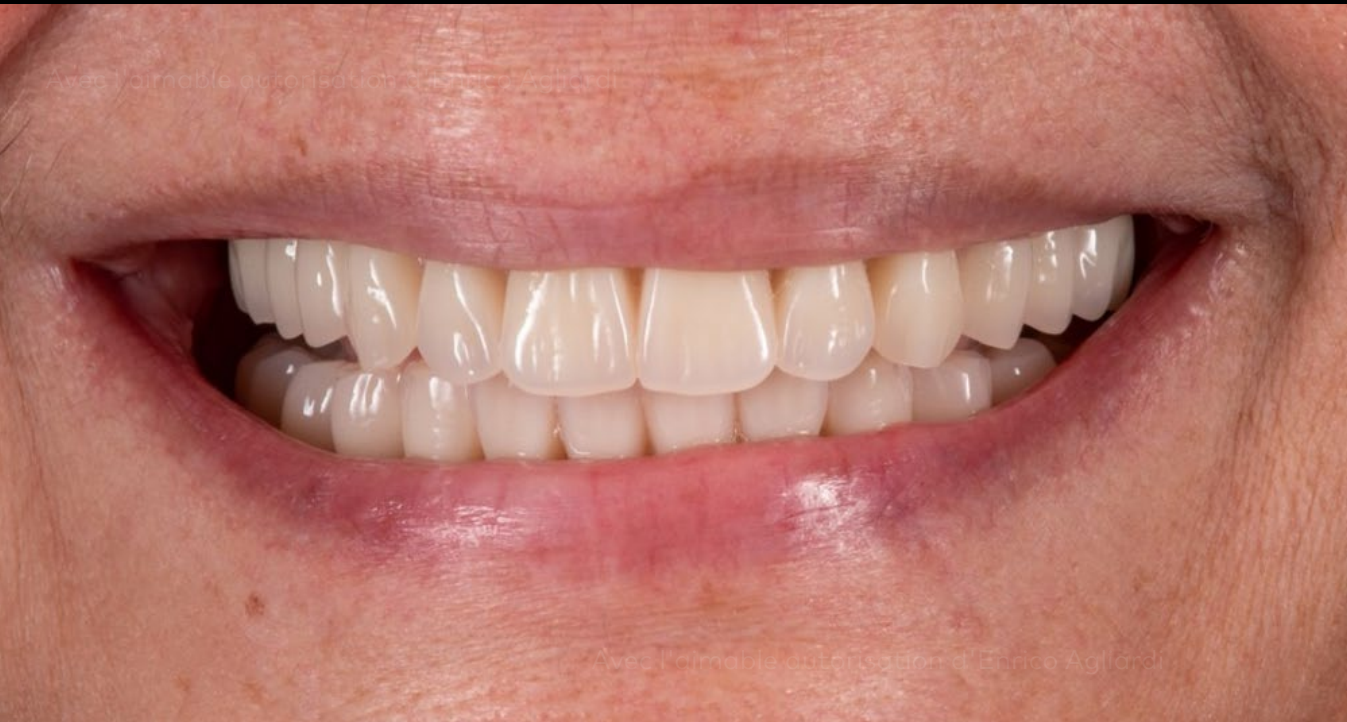Sourire en gros plan avant (en haut) et après réhabilitation du patient avec le concept de traitement All-on-4® (en bas).

**Situation  
clinique initiale**

**Protocole  
chirurgical**

**Protocole  
prothétique**

**Résultat**



13 mois après la chirurgie

Avec l'aimable autorisation du Dr Enrico Agliardi



GMT 75226 FR 2106 © Nobel Biocare Services AG, 2020. Tous droits réservés. Nobel Biocare, le logo Nobel Biocare et toutes les autres marques sont des marques du groupe Nobel Biocare, sauf mention contraire stipulée ou évidente dans le contexte d'un cas particulier. Pour plus d'informations, consulter [nobelbiocare.com/trademarks](https://nobelbiocare.com/trademarks). Les images des produits illustrés ne sont pas nécessairement à l'échelle réelle. Déni de responsabilité : il est possible que la vente de certains produits ne soit pas autorisée dans tous les pays. Veuillez contacter le service client local de Nobel Biocare pour obtenir plus d'informations sur la gamme complète de produits et les disponibilités. Uniquement sur ordonnance. Toutes les images des produits sont fournies à titre d'illustration uniquement et ne représentent pas nécessairement exactement le produit. Attention : la loi fédérale américaine ou la loi de votre juridiction réserve la vente de ce dispositif sur prescription d'un dentiste ou d'un médecin. Consultez les instructions d'utilisation pour toutes les informations de prescription, notamment les indications, les contre-indications, les avertissements et les mises en garde. Nobel Biocare décline toute responsabilité en cas de blessure ou de dommage causé à toute personne ou tout bien du fait de l'utilisation de ce cas clinique. Ce cas clinique ne vise pas à recommander des mesures, des techniques, des protocoles ou des produits, ni à donner des conseils. En outre, il ne remplace pas une formation médicale ou votre propre jugement clinique en tant que professionnel de santé. Les personnes visionnant ce cas clinique ne doivent jamais négliger le conseil médical d'un professionnel ni retarder le début d'un traitement médical en raison de quelque chose qu'elles ont vu dans ce cas clinique. Le protocole complet n'est pas illustré. Certaines séquences ont été coupées.