

Colocação e provisionalização imediatas com fluxo de trabalho totalmente digital

Giacomo Fabbri
Itália



Giacomo Fabbri

Descrição do caso

Seguimento aos 18 meses com NobelActive® TiUltra™ e On1™ Base Xeal™

Paciente

Mulher de 41 anos

Situação clínica

Tratamento endodôntico falhado do segundo pré-molar no maxilar

Solução cirúrgica

Leito de extração, colocação imediata de NobelActive® TiUltra™, enxerto ósseo reduzido com creos™ xenogain, On1™ Base Xeal™

Solução protética

Pilar Provisório On1™, TempShell provisório

Data da cirurgia

Fevereiro de 2019


Tempo total de tratamento

3 meses (prótese dentária definitiva entregue em maio de 2019)

Posição dos dentes

15

Extração da raiz, seguida de colocação imediata de um implante NobelActive® TiUltra™, On1™ Base Xeal™ e provisionalização provisória com fluxo de trabalho totalmente digital, demonstra bons resultados iniciais nos tecidos moles e duros.



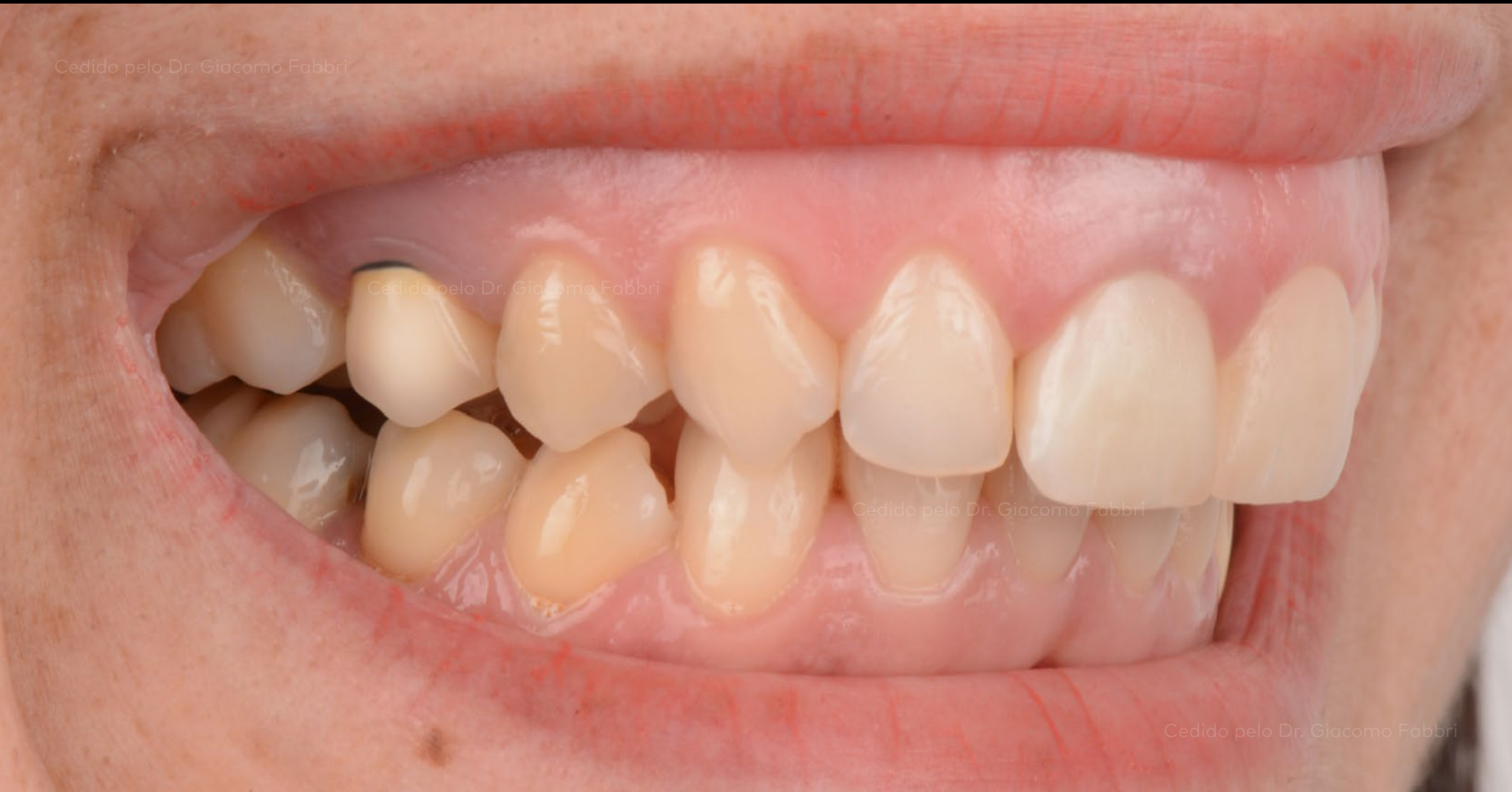Situação clínica inicial

Planeamento do tratamento

Procedimento cirúrgico

Procedimento protético

Resultado



Vista do sorriso antes da cirurgia

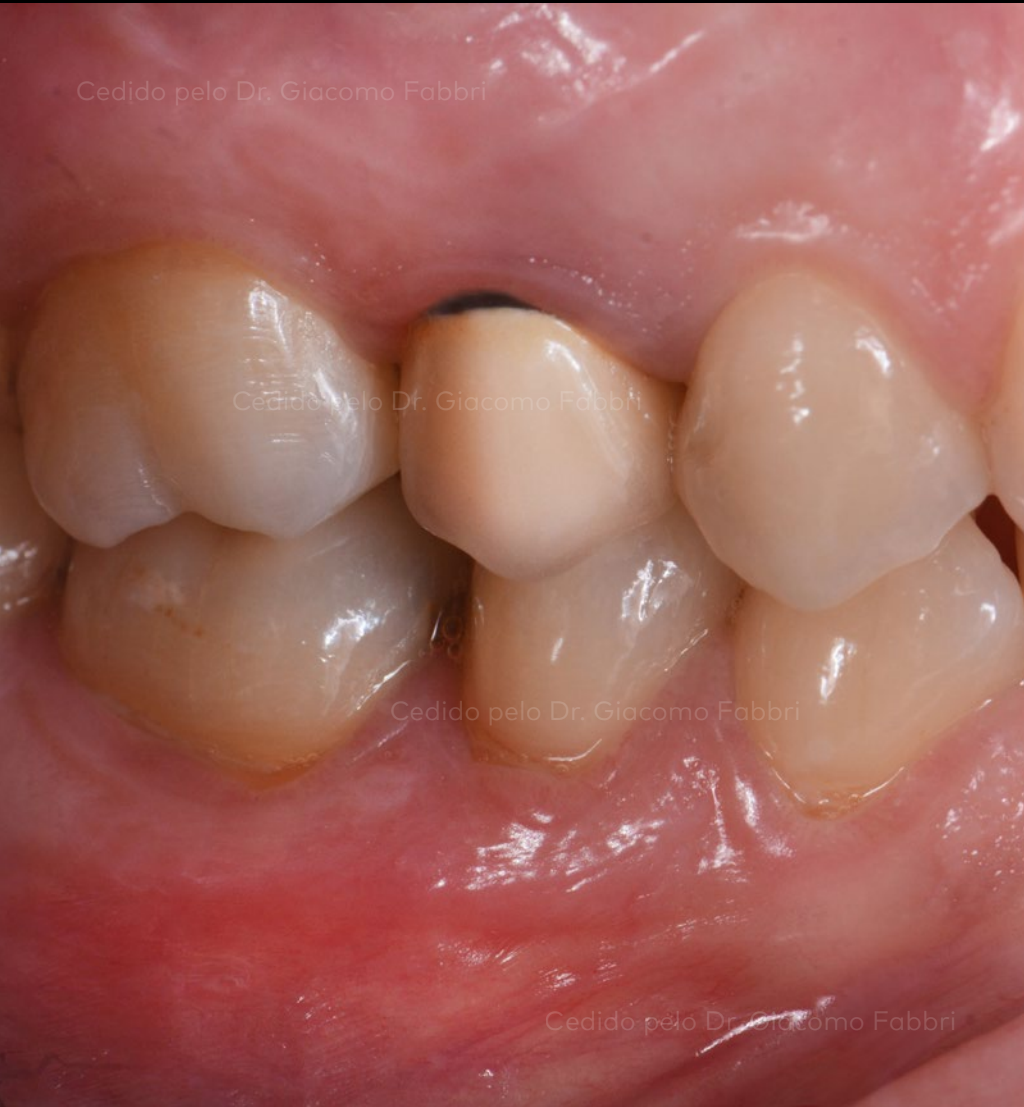Situação clínica inicial

Planeamento do tratamento

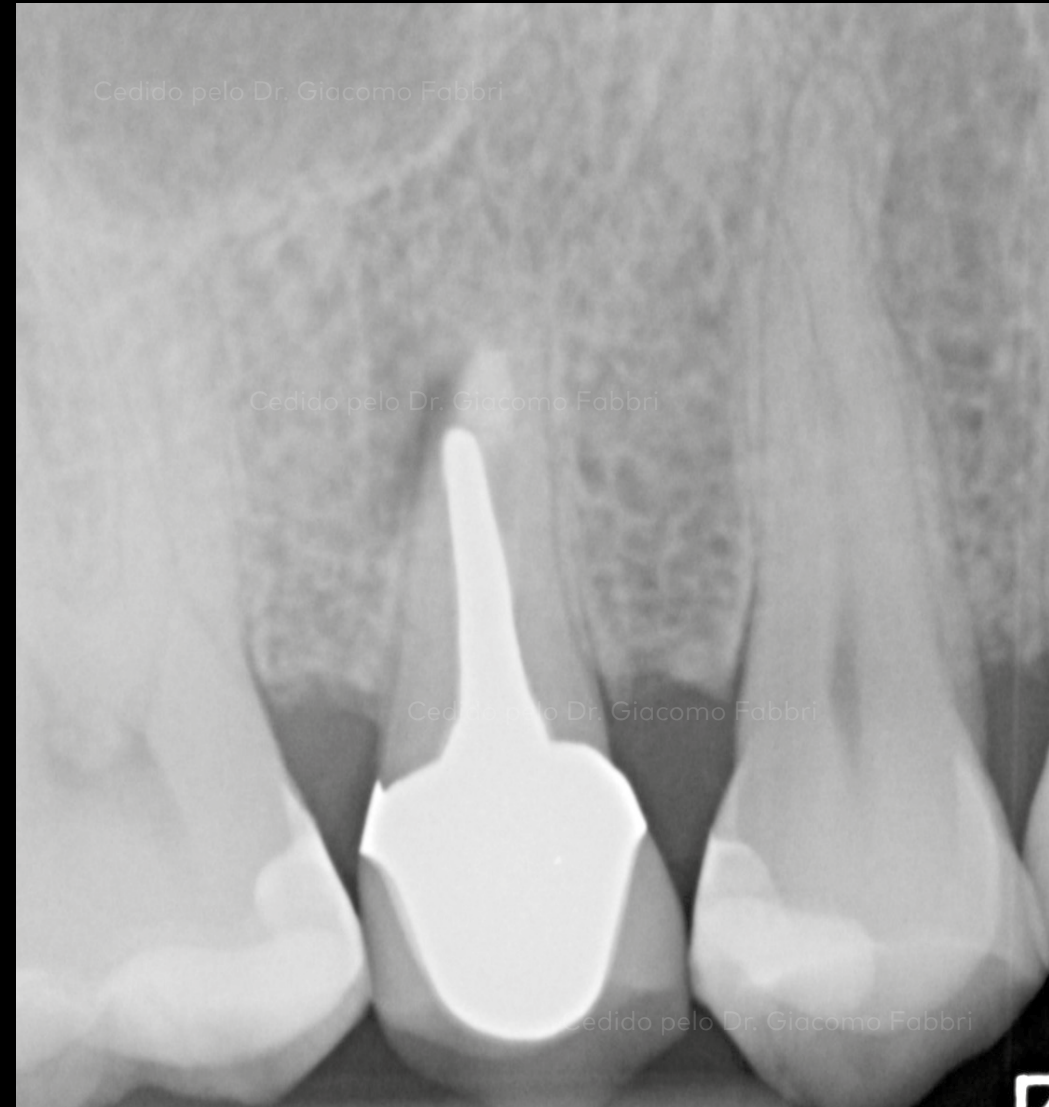
Procedimento cirúrgico

Procedimento protético

Resultado



Vista da oclusão antes da cirurgia



Radiografia que apresenta tratamento endodôntico falhado

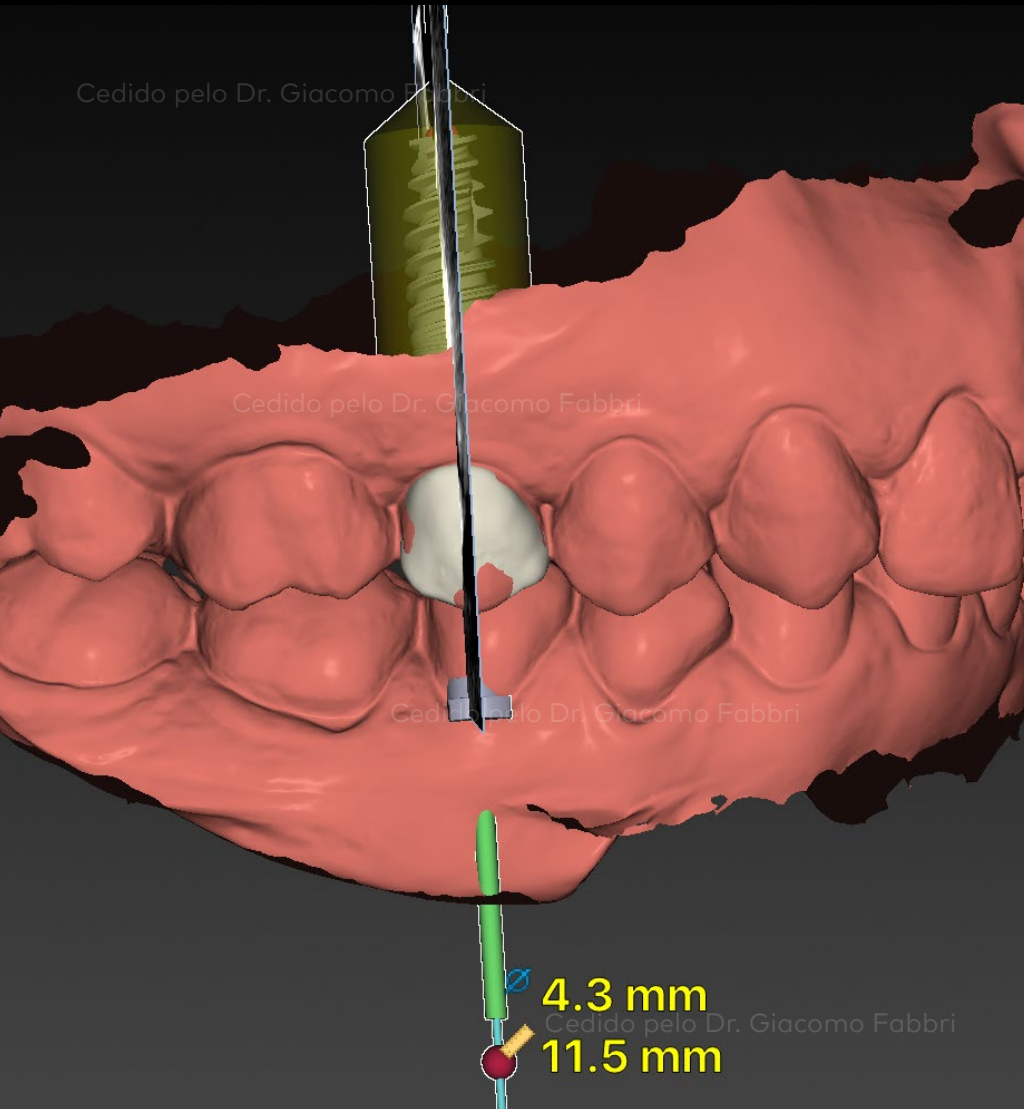
Situação clínica inicial

Planeamento do tratamento

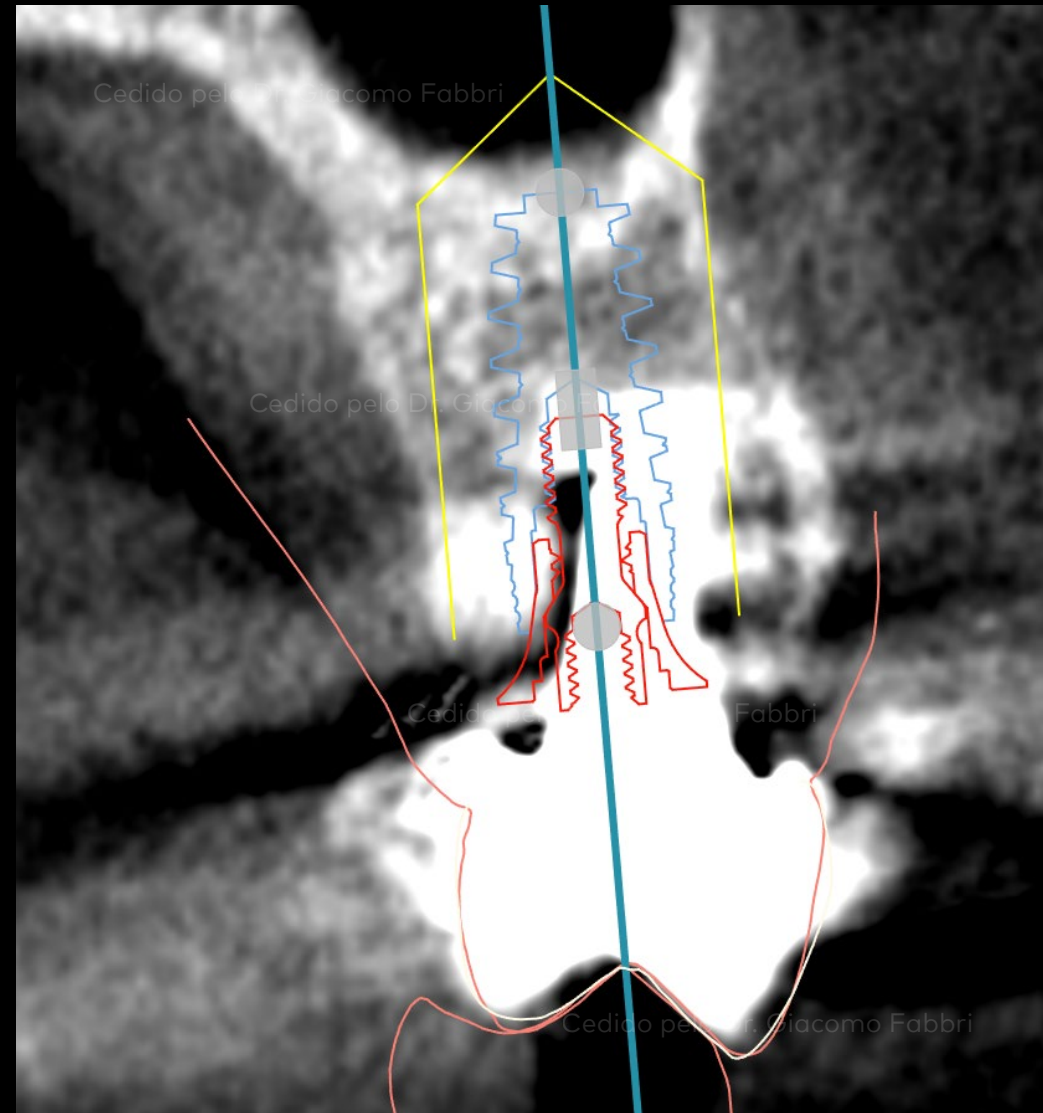
Procedimento cirúrgico

Procedimento protético

Resultado



Planeamento do tratamento digital do implante em DTX Studio™



Planeamento do tratamento digital do implante em DTX Studio™ - posição digital do implante e do pilar

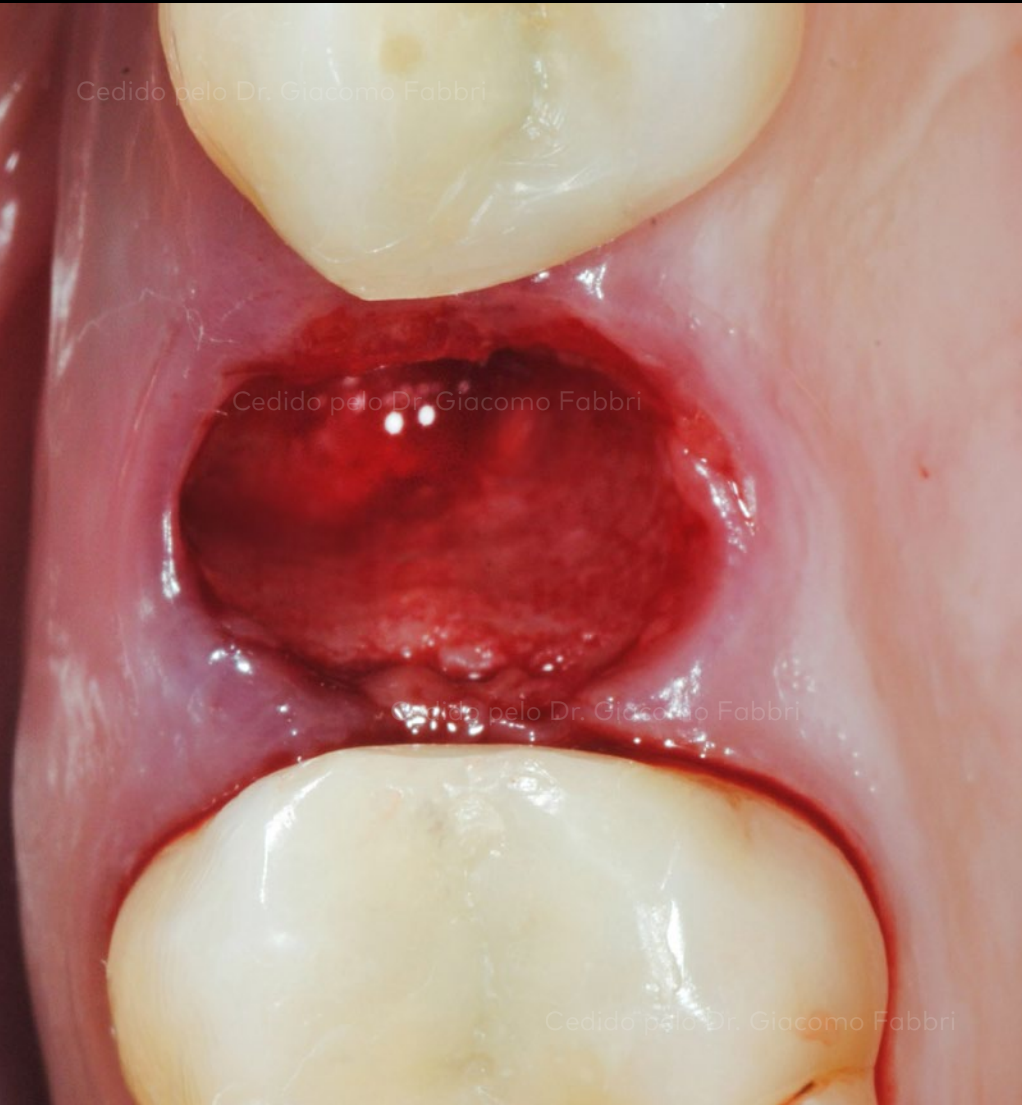Situação clínica inicial

Planeamento do tratamento

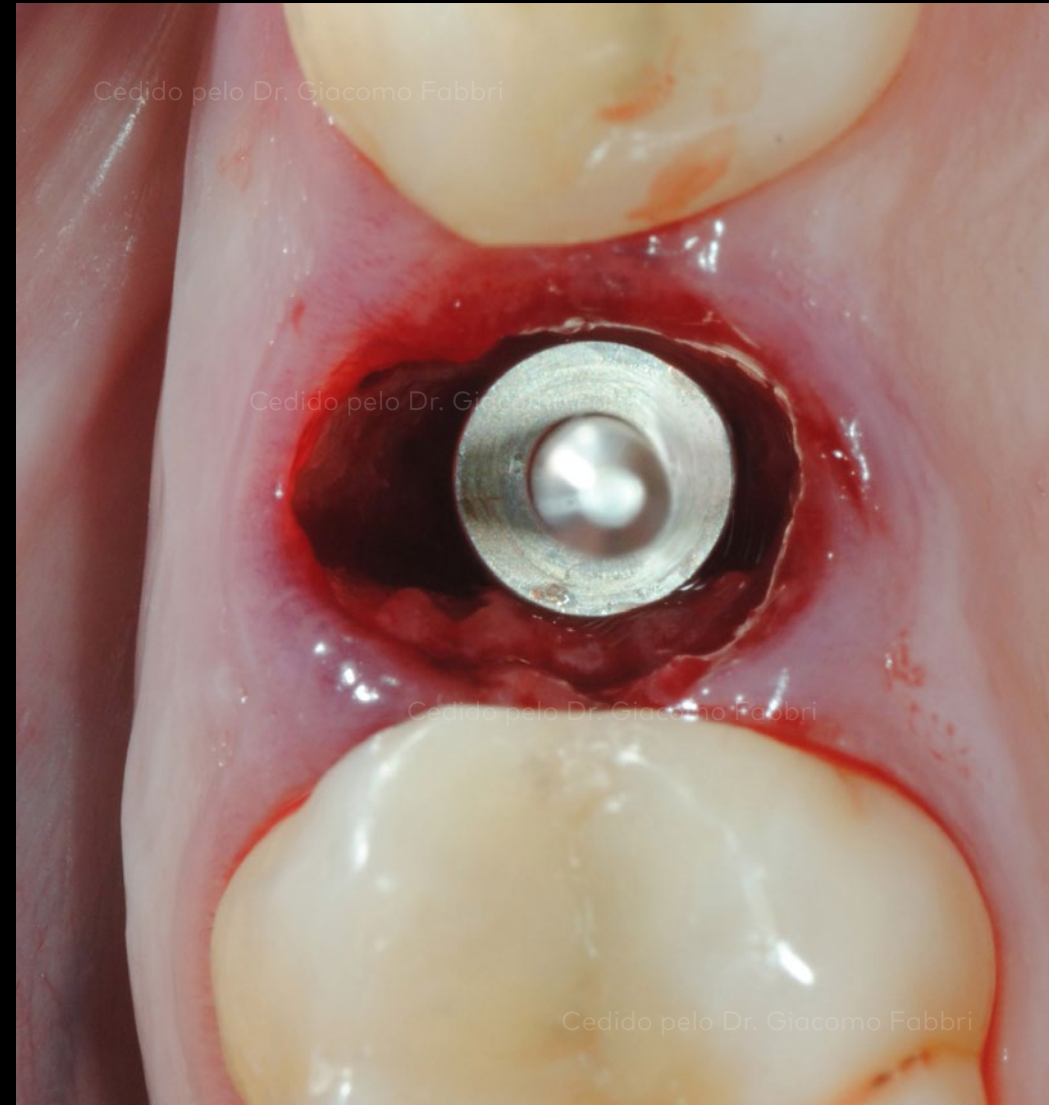Procedimento cirúrgico

Procedimento protético

Resultado



Situação clínica após extração da raiz



Vista oclusal do pino colocado na osteotomia

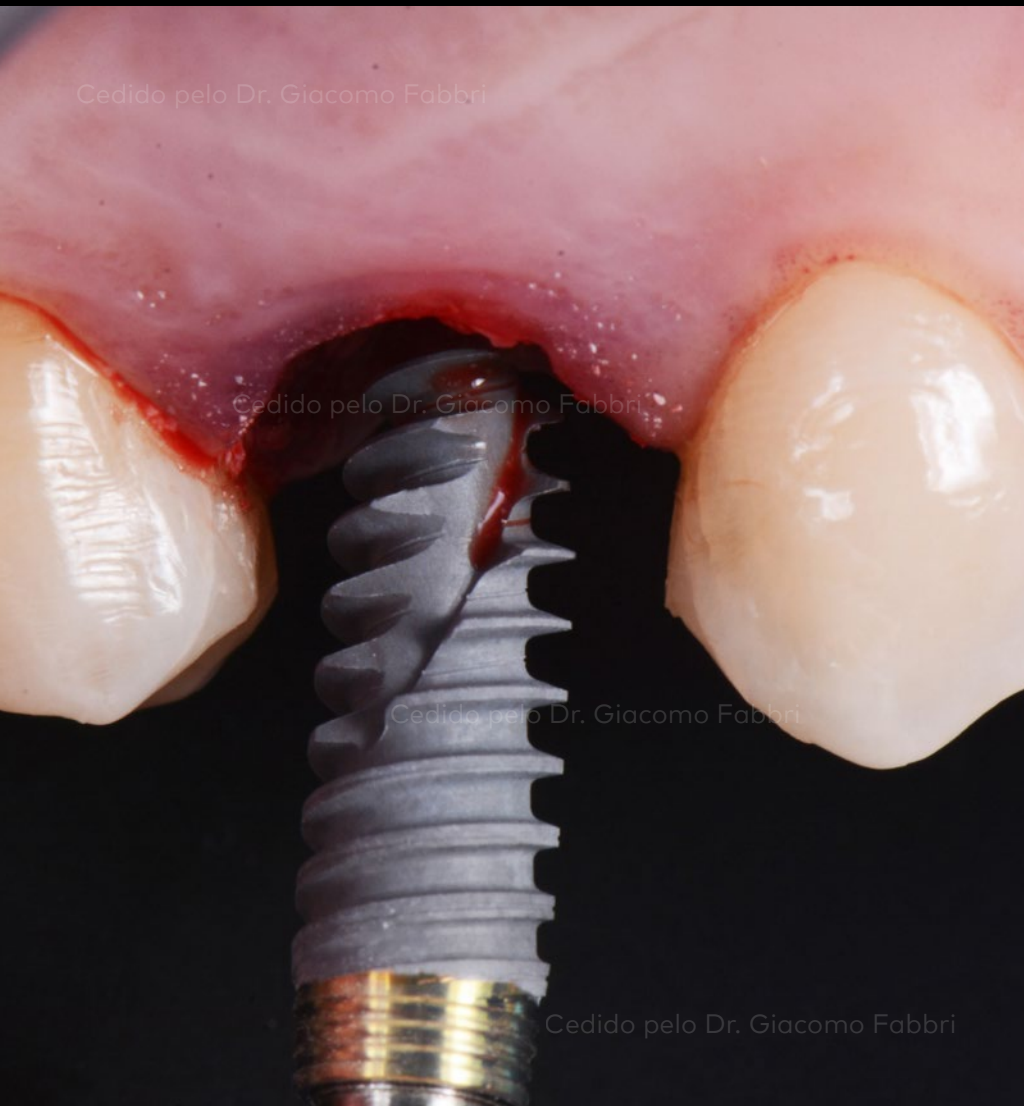Situação clínica inicial

Planeamento do tratamento

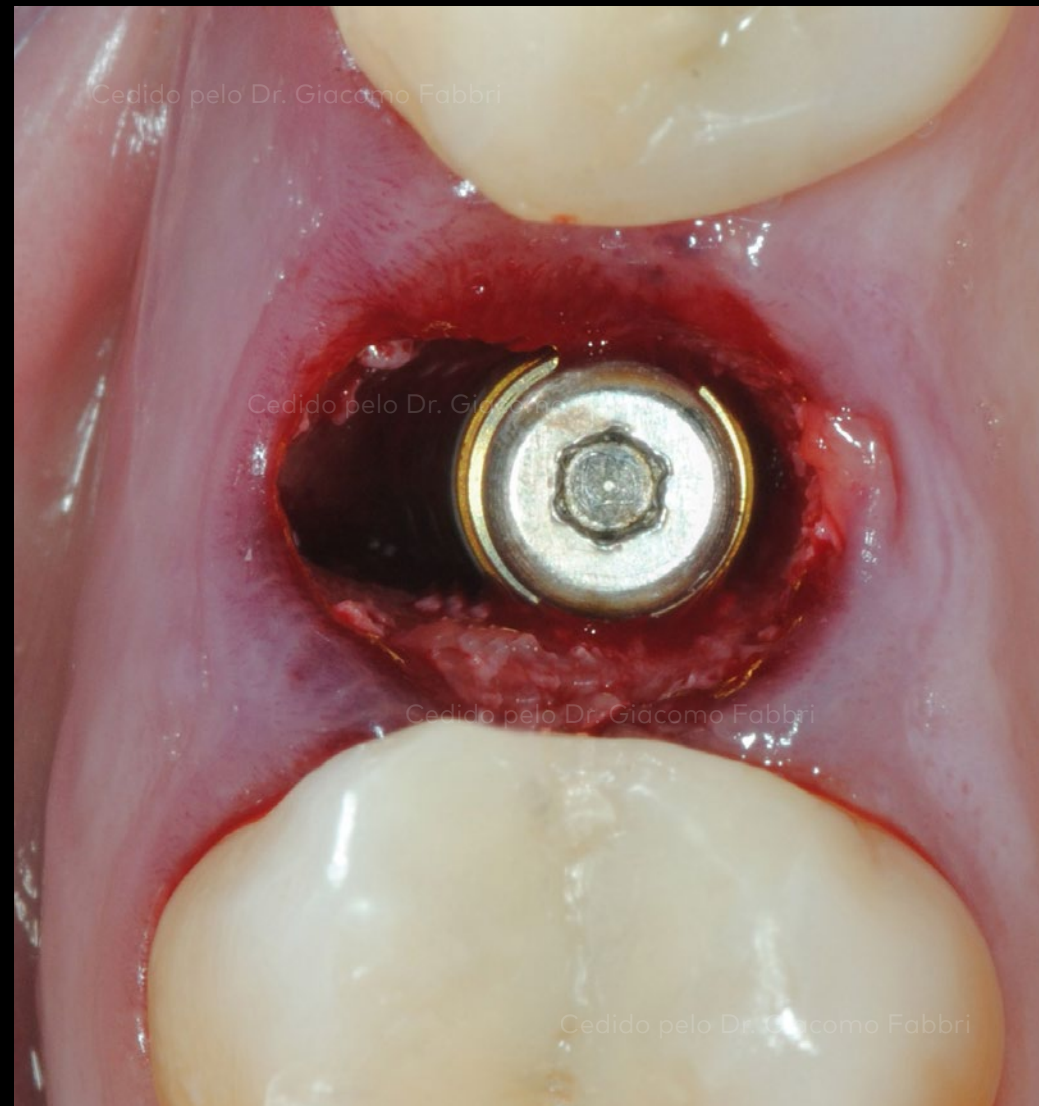Procedimento cirúrgico

Procedimento protético

Resultado



Colocação do implante NobelActive® TiUltra™ no alvéolo pós-extracional recente



Vista oclusal do implante com a tampa de cicatrização colocada

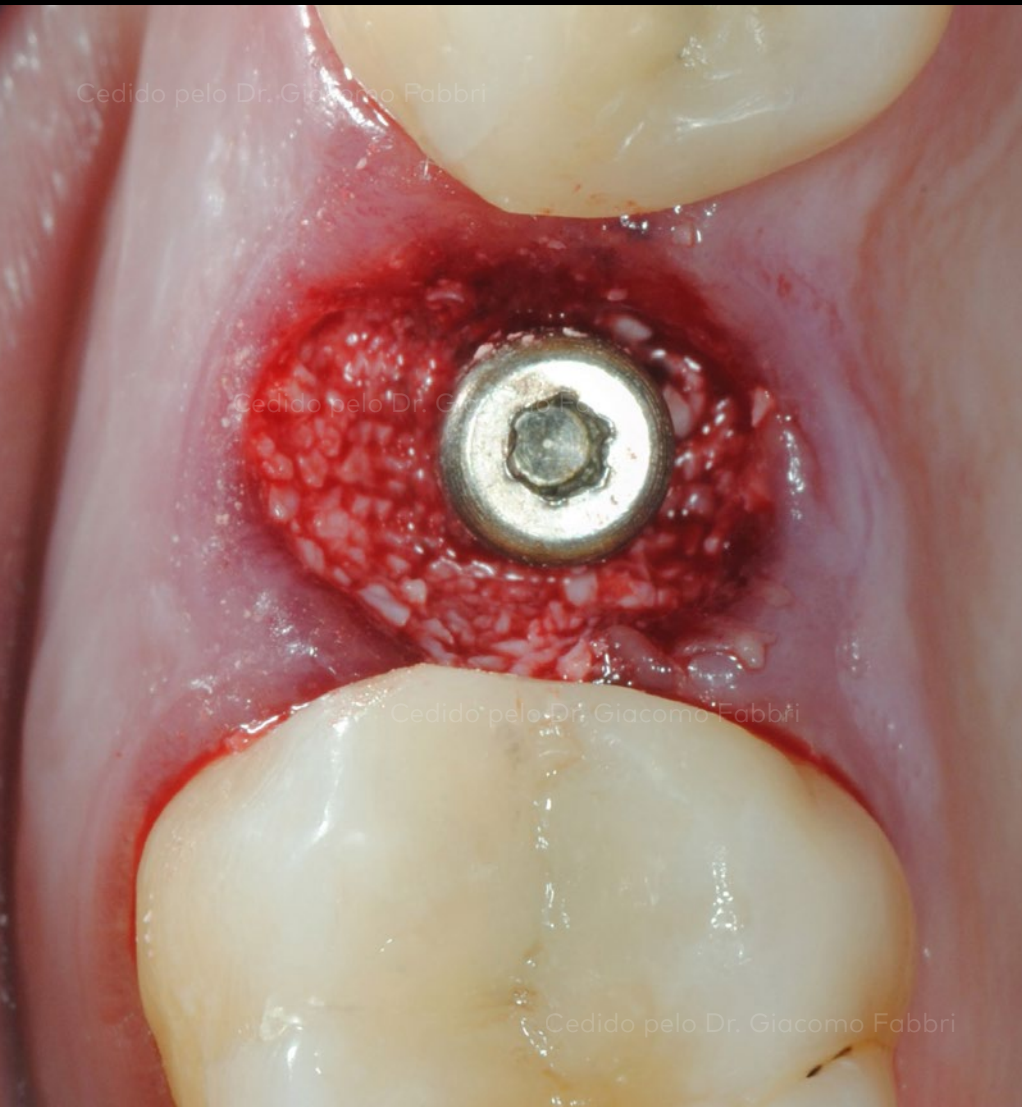
Situação clínica inicial

Planeamento do tratamento

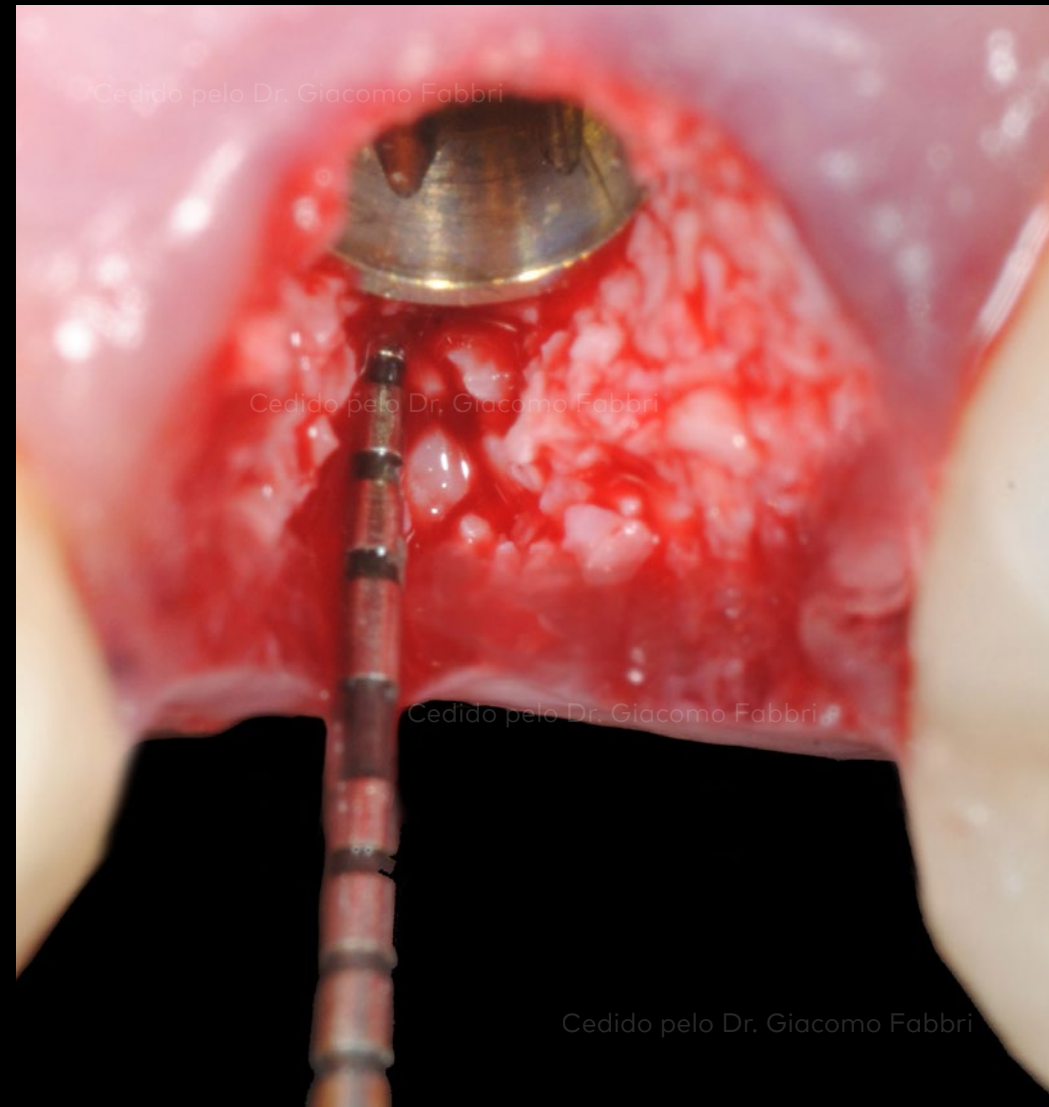Procedimento cirúrgico

Procedimento protético

Resultado

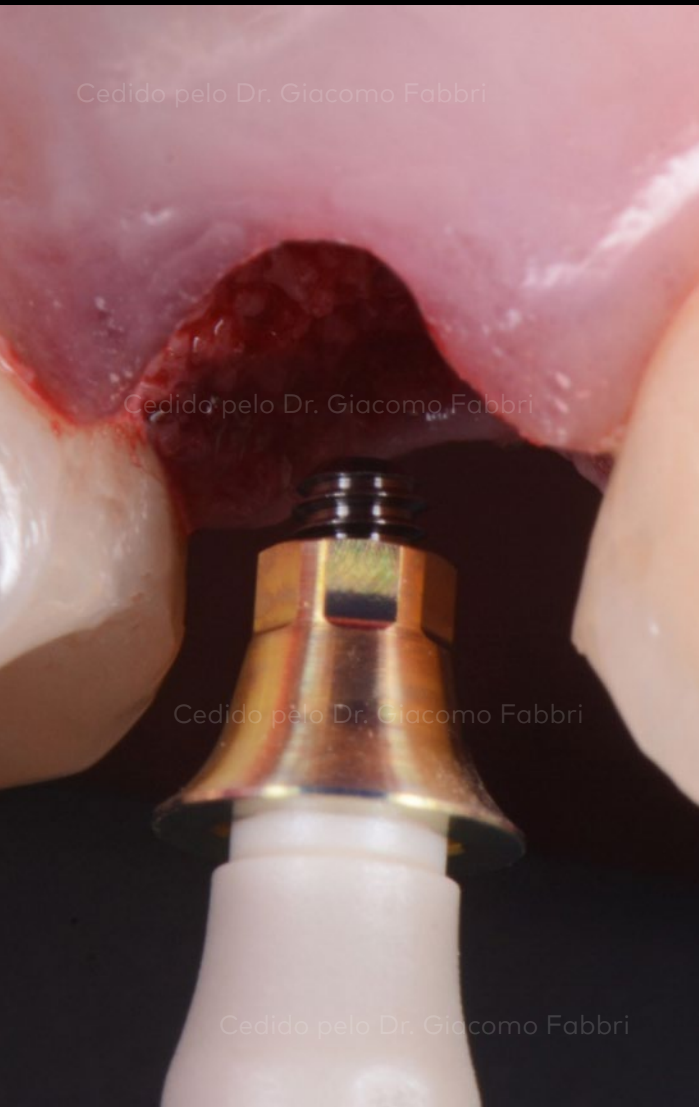


Vista oclusal após preenchimento com creos™ xenogain

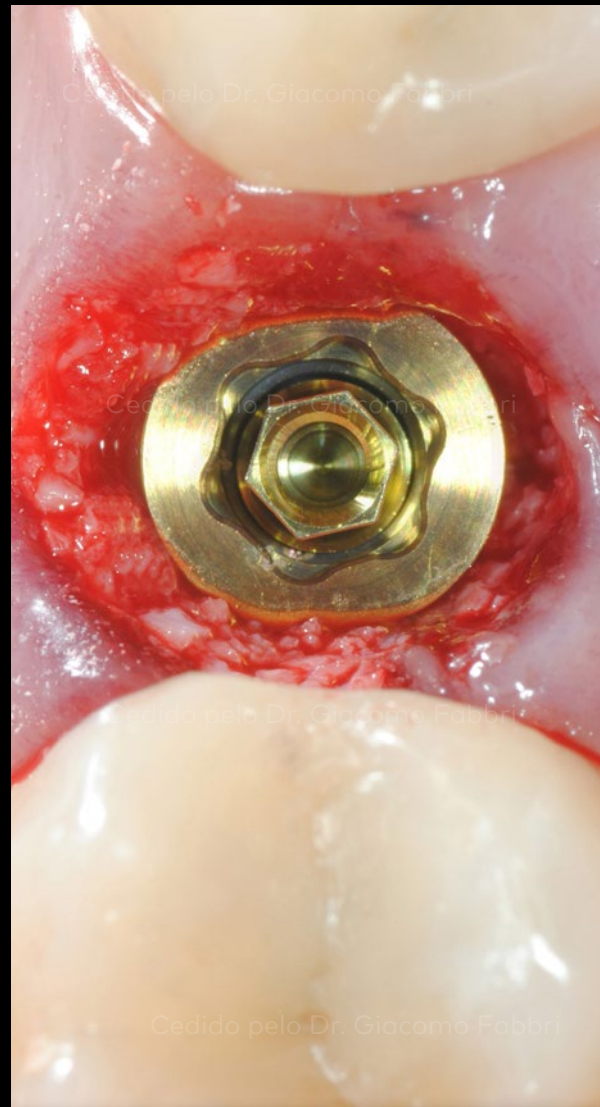


Medição da distância do implante até à gengiva livre com uma sonda periodontal

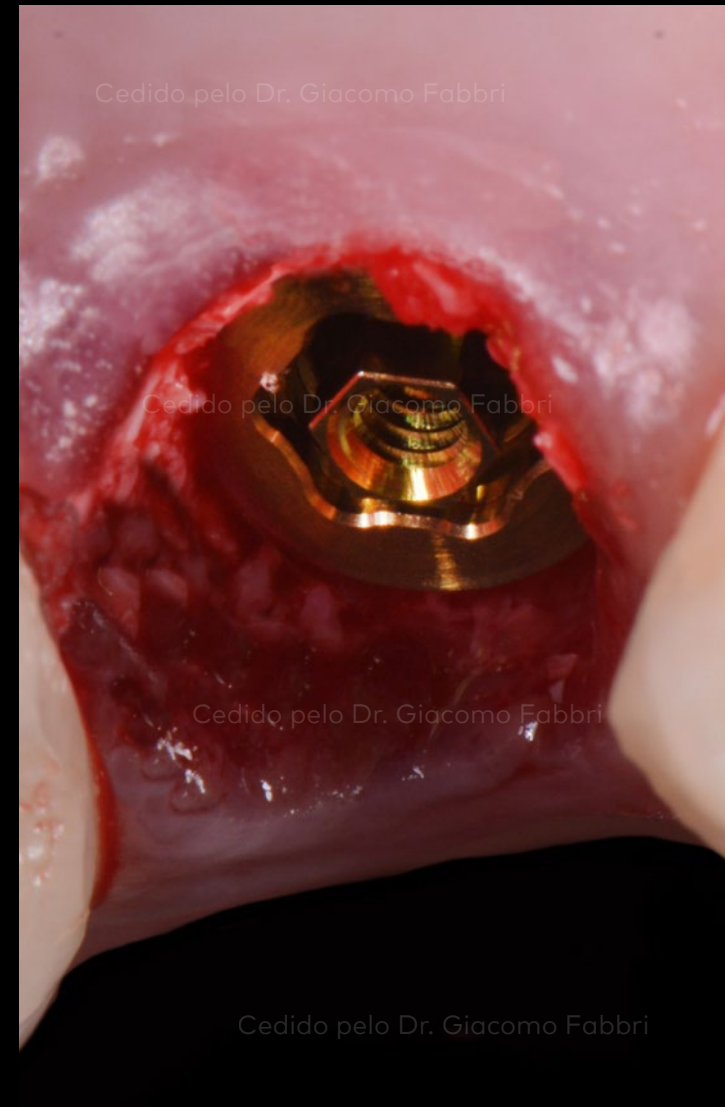
Situação clínica inicial



Planeamento do tratamento



Procedimento cirúrgico



Procedimento protético

Resultado

Colocação de On1™ Base Xeal™ Conical Connection (esquerda) e vista da mesma colocada (direita)

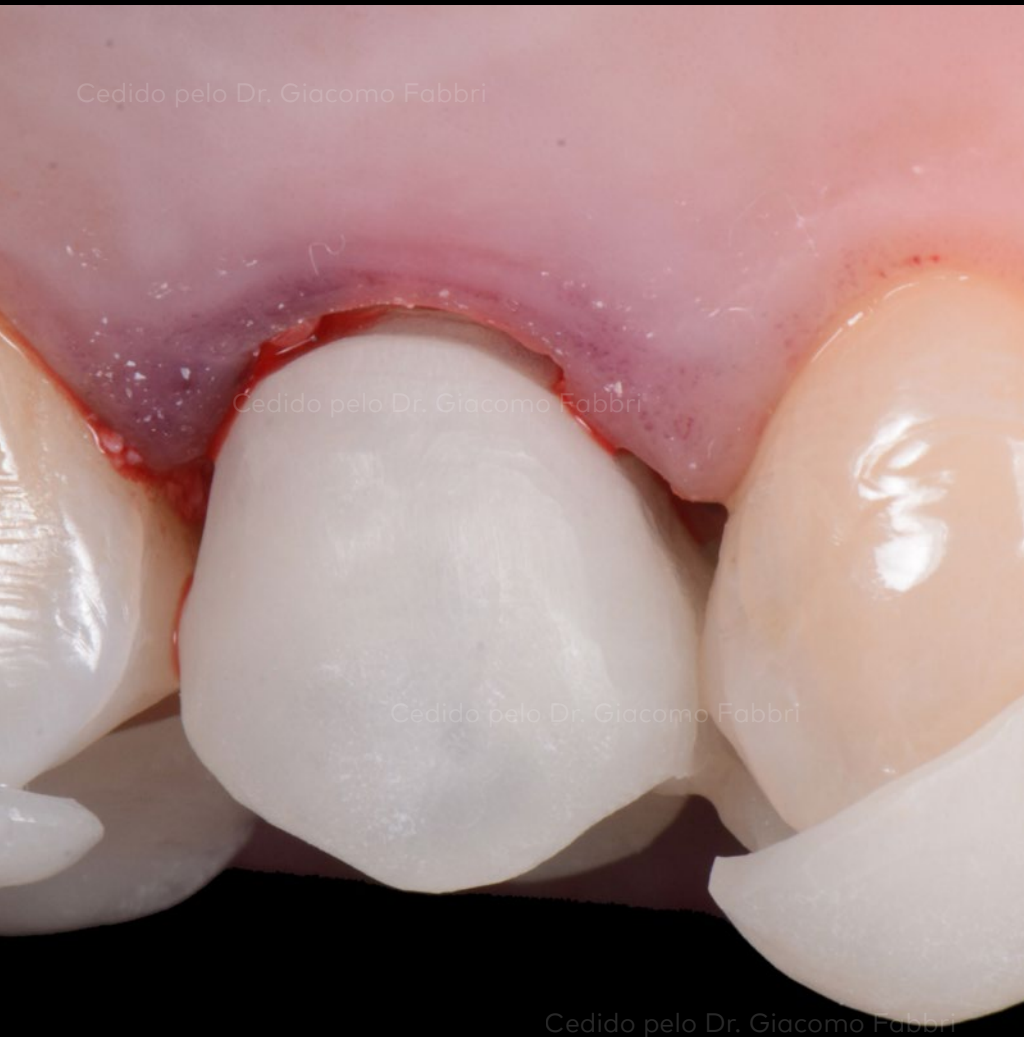Situação clínica inicial

Planeamento do tratamento

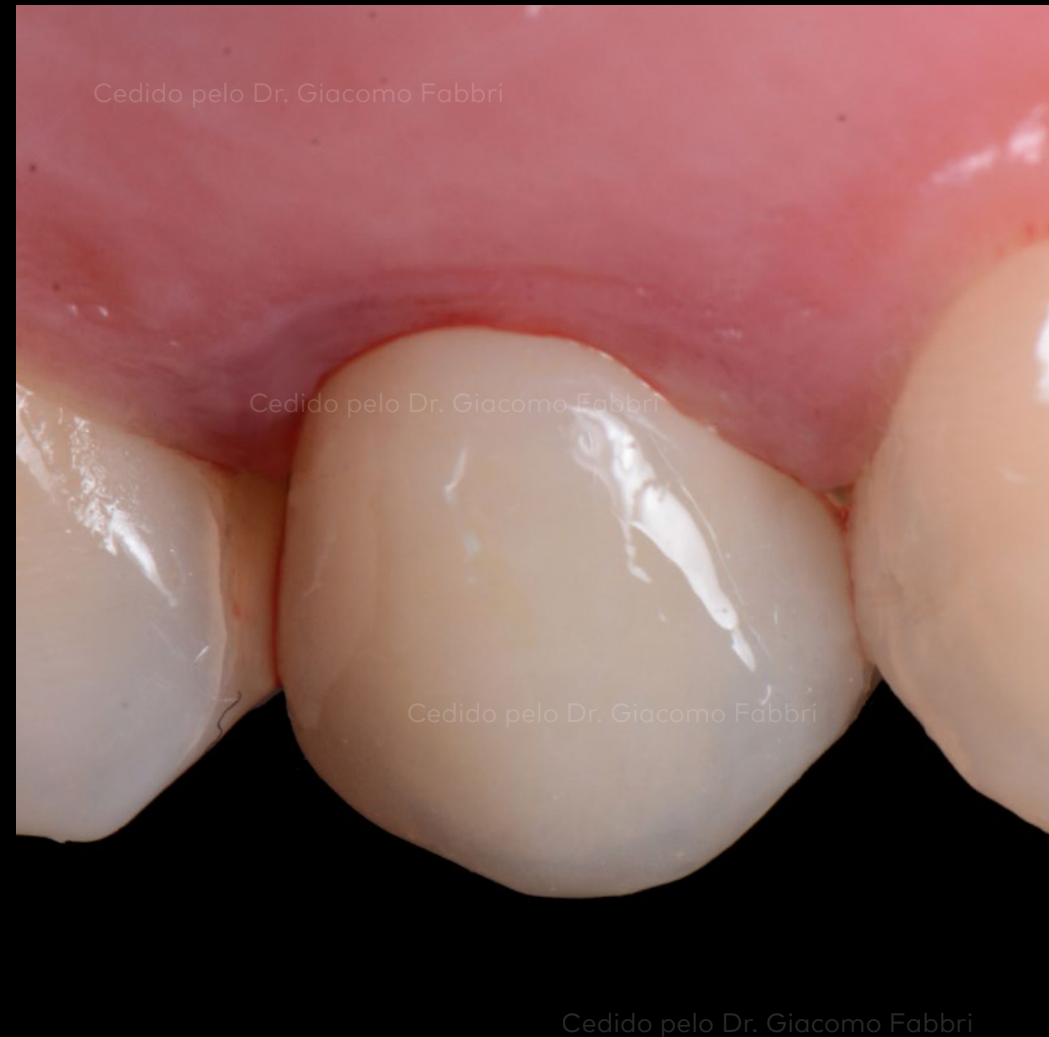Procedimento cirúrgico

Procedimento protético

Resultado



Aplicação e ajuste da restauração protética provisória TempShell



Restauração protética provisória colocada

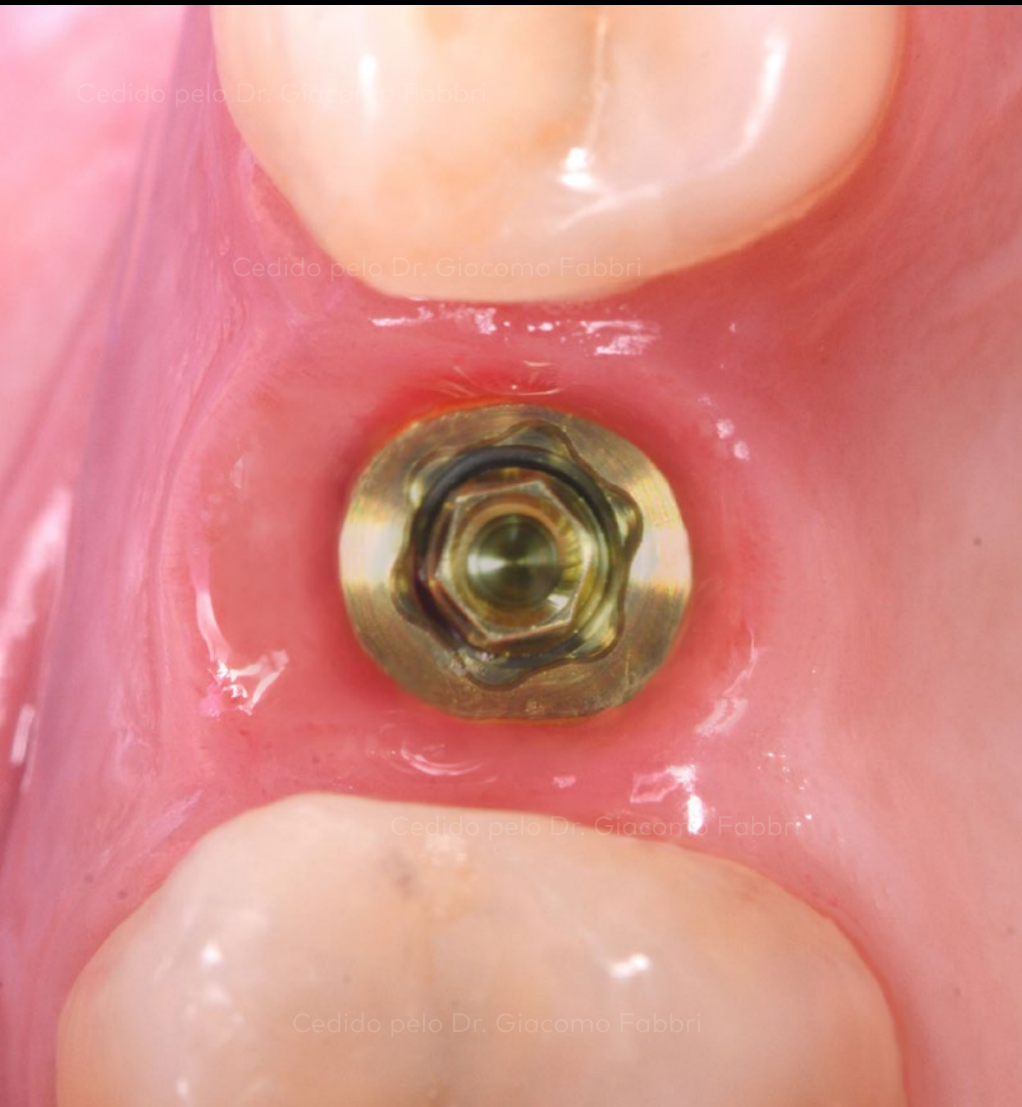Situação clínica inicial

Planeamento do tratamento

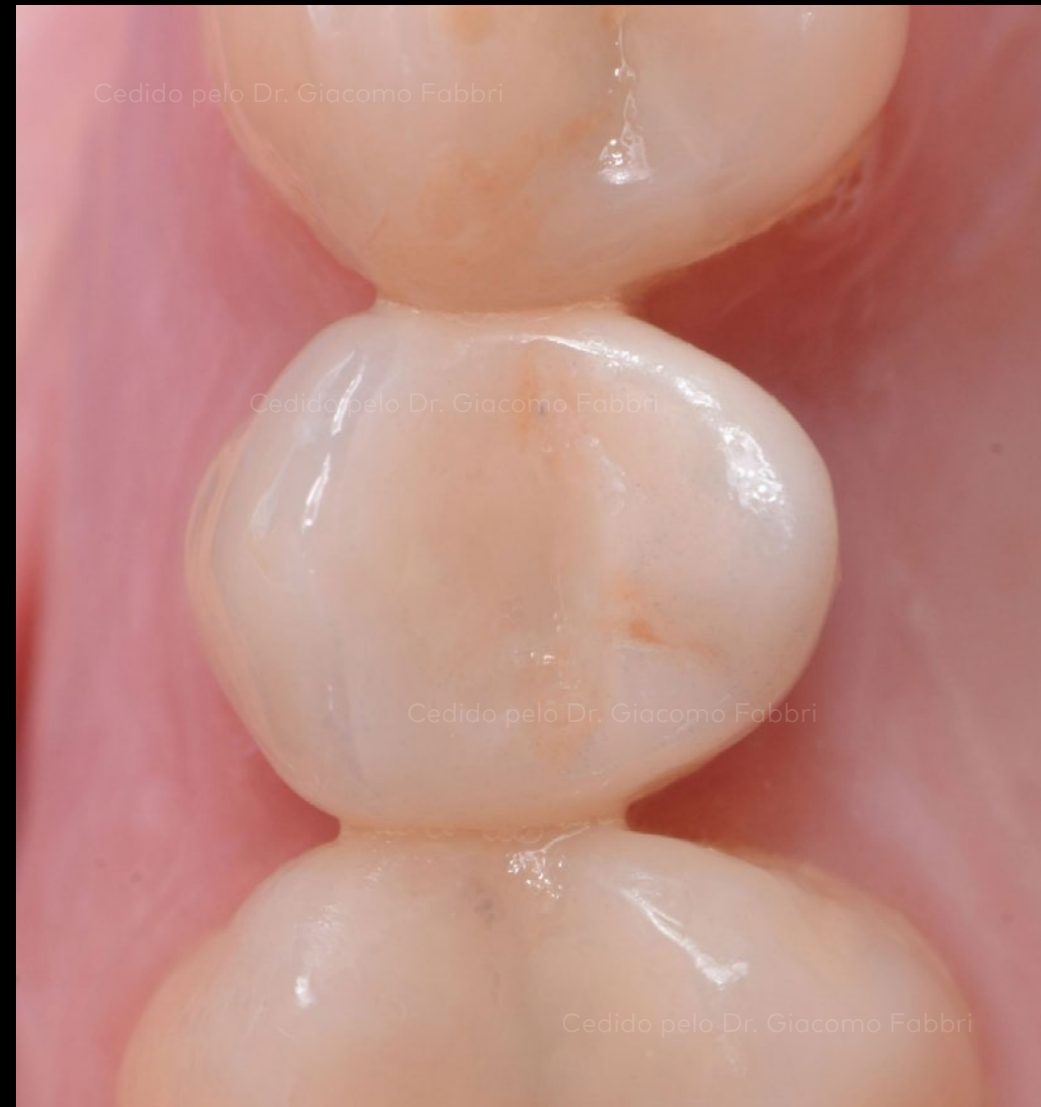Procedimento cirúrgico

Procedimento protético

Resultado



On1™ Base Xeal™ – vista oclusal 3 meses após a colocação do implante



Vista oclusal da coroa definitiva (3 meses após a cirurgia)

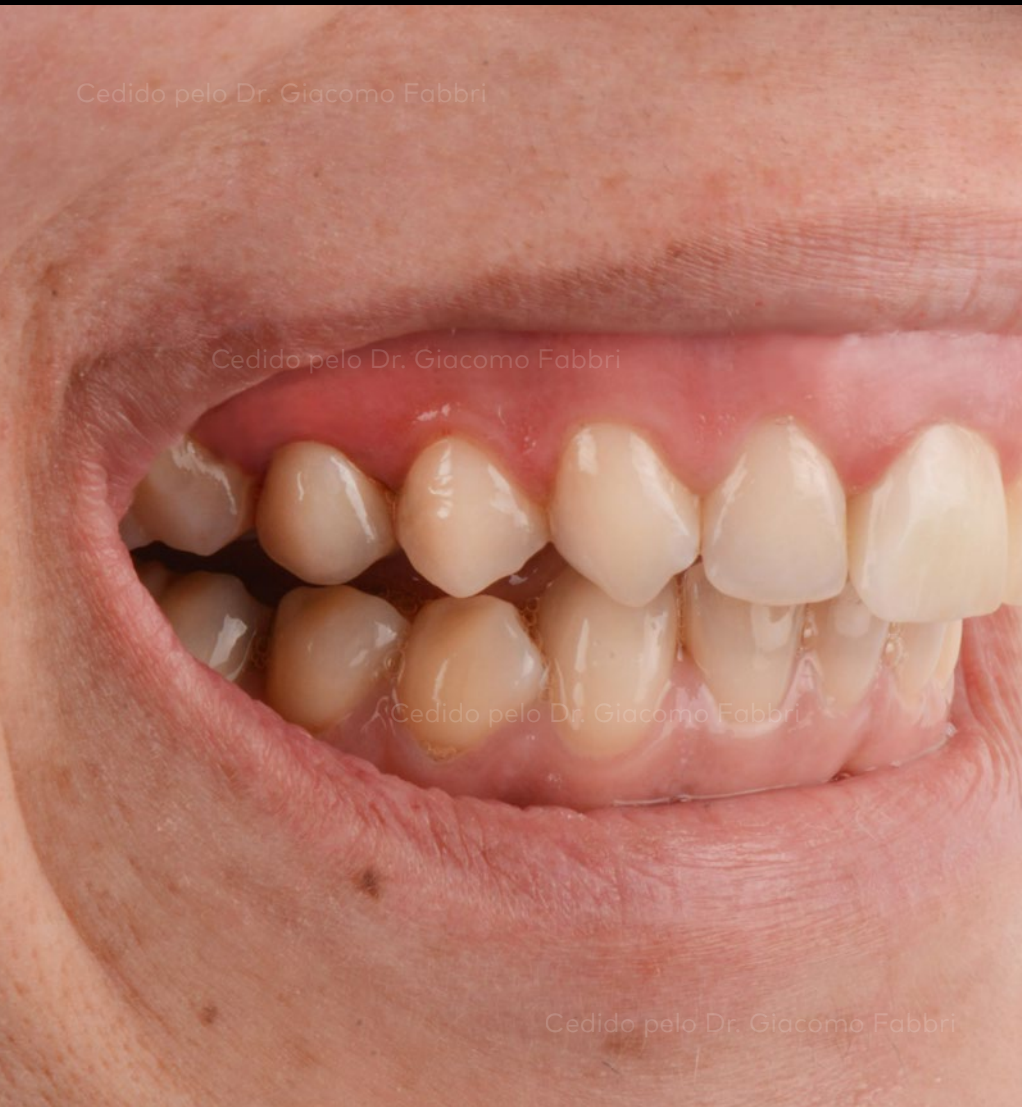Situação clínica inicial

Planeamento do tratamento

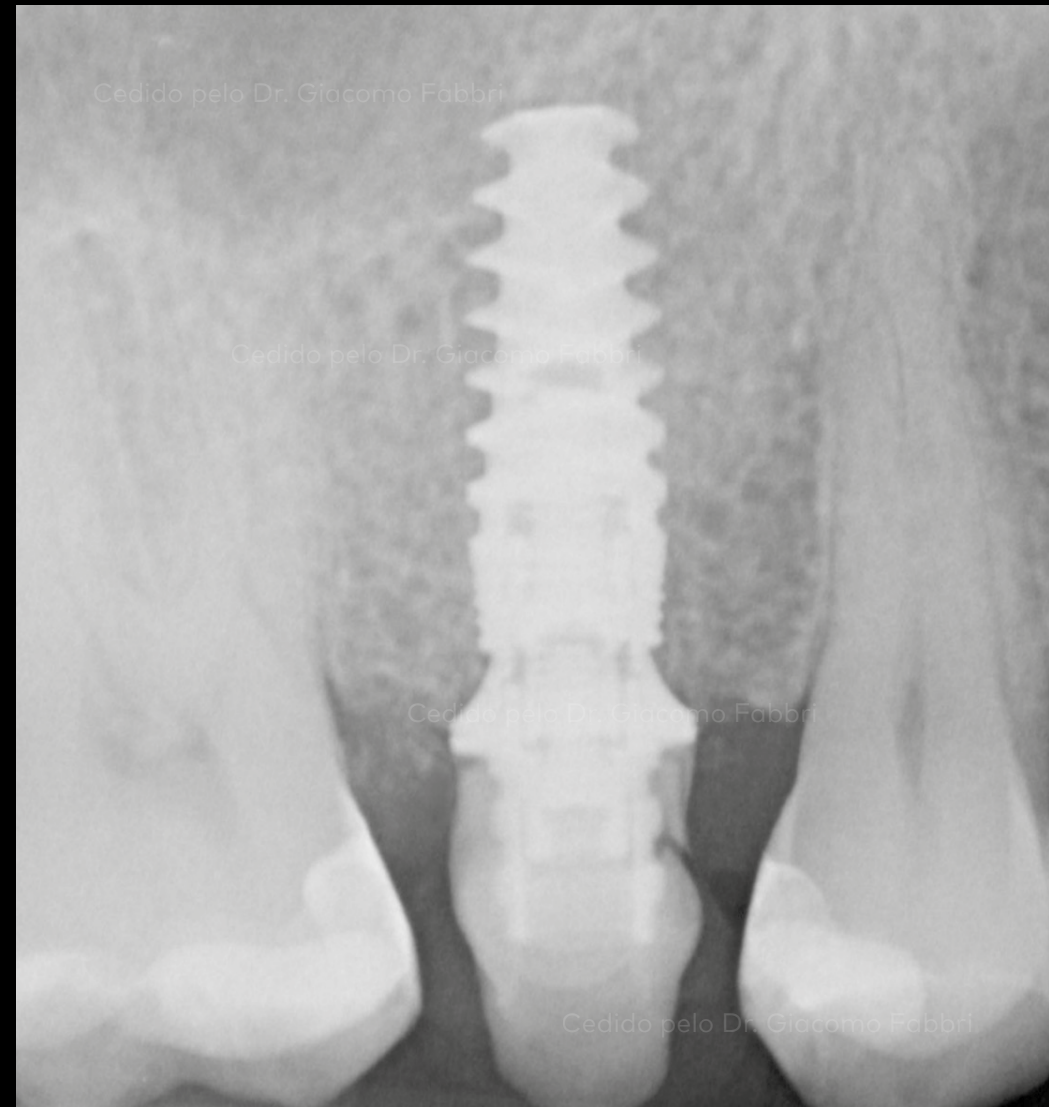
Procedimento cirúrgico

Procedimento protético

Resultado



Sorriso do paciente imediatamente após o procedimento



Radiografia do implante com a restauração provisória 18 dias após a cirurgia

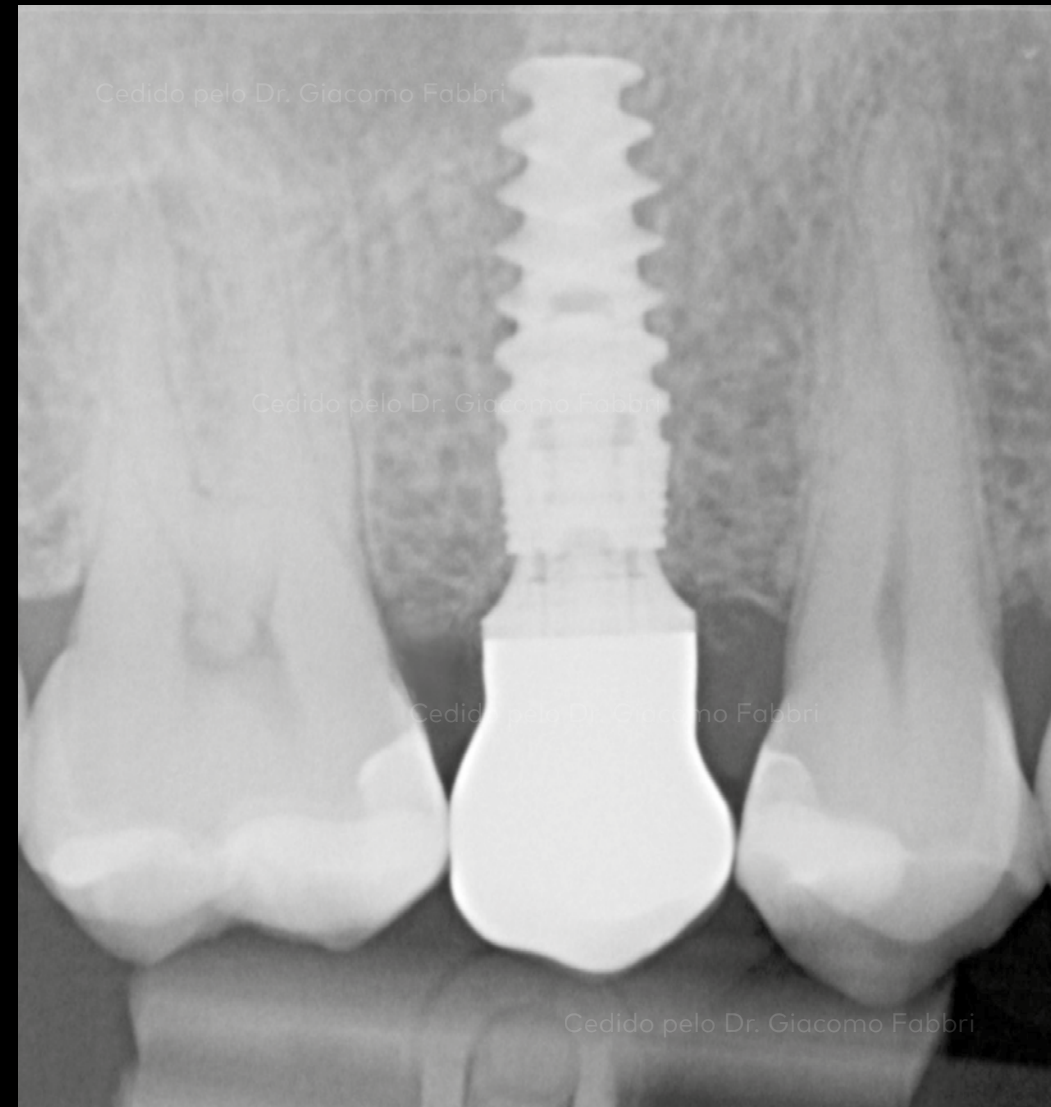
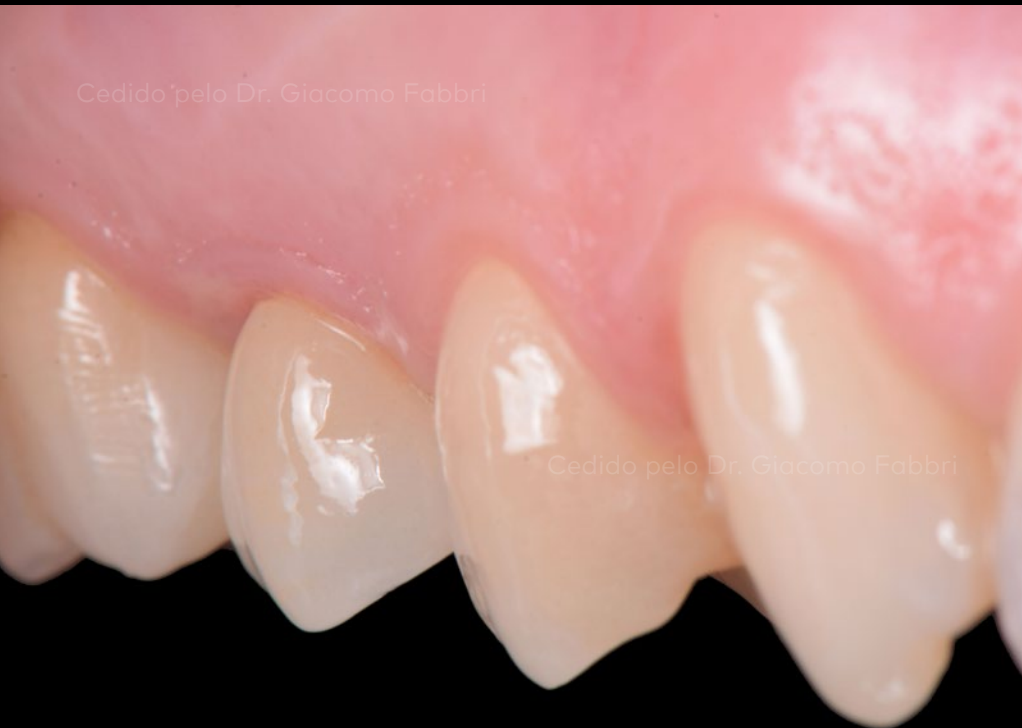Situação clínica inicial

Planeamento do tratamento

Procedimento cirúrgico

Procedimento protético

Resultado



Vista lateral da prótese dentária definitiva 3 meses após a colocação do implante

Radiografia do implante com a restauração protética definitiva 3 meses após a cirurgia

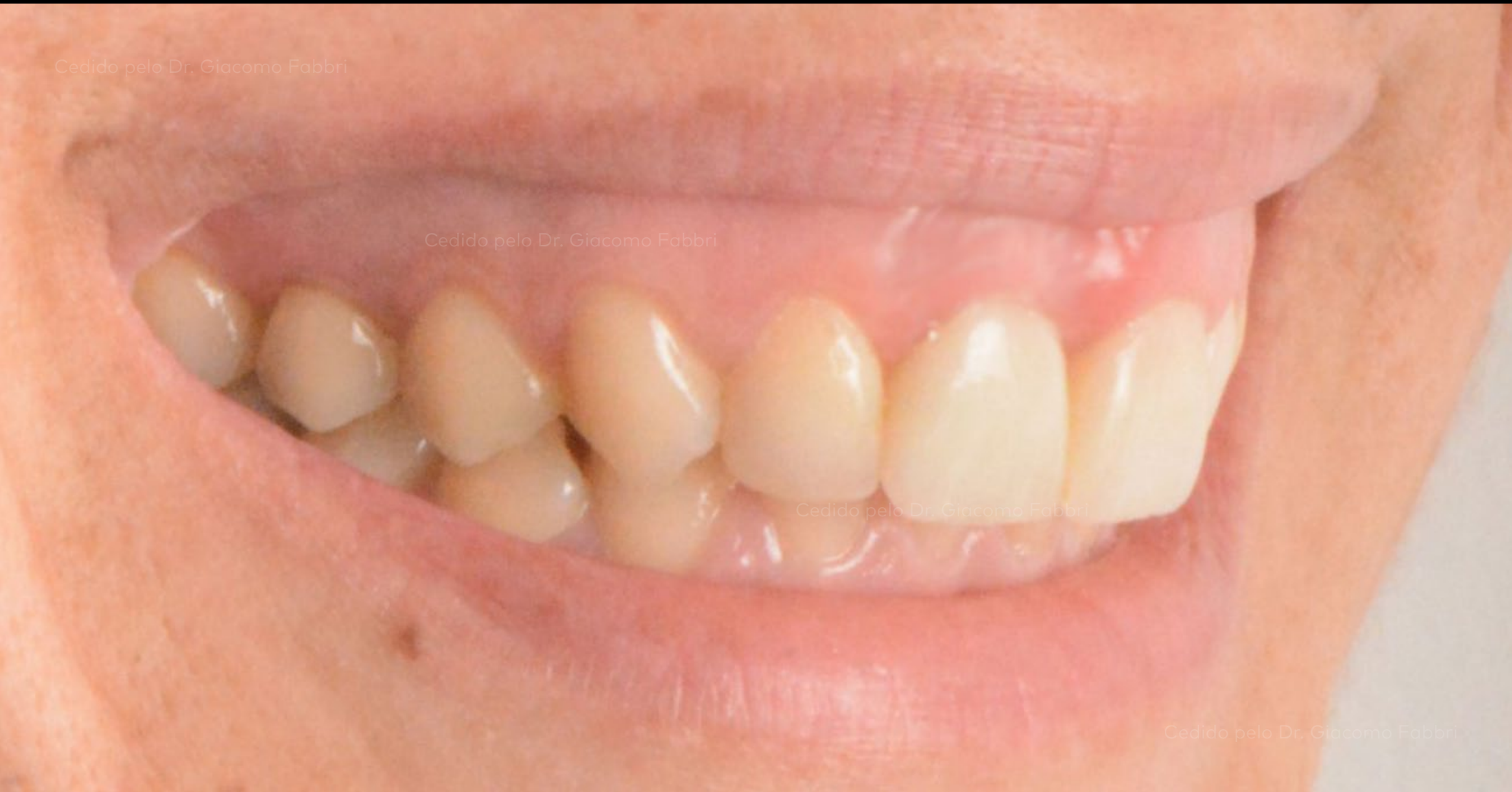Situação clínica inicial

Planeamento do tratamento

Procedimento cirúrgico

Procedimento protético

Resultado



Sorriso do paciente com as restaurações protéticas definitivas 3 meses após a cirurgia

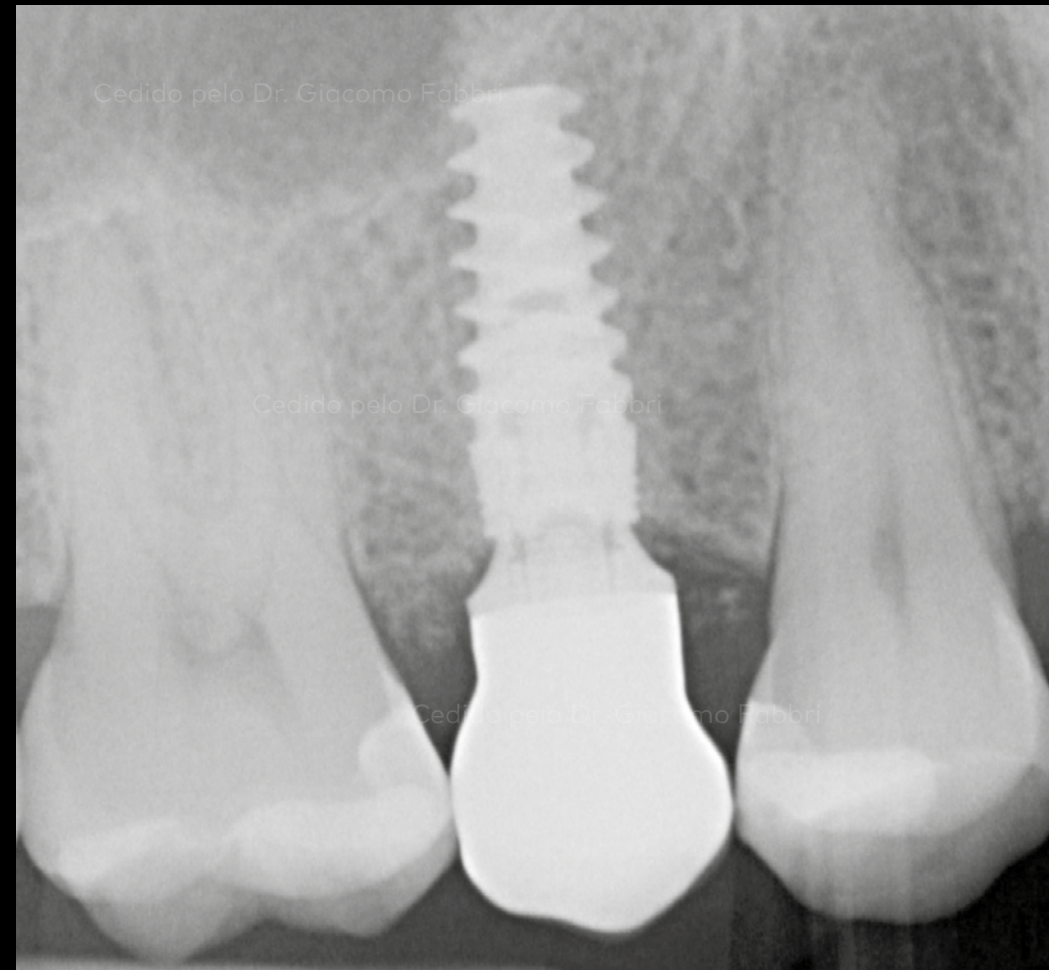
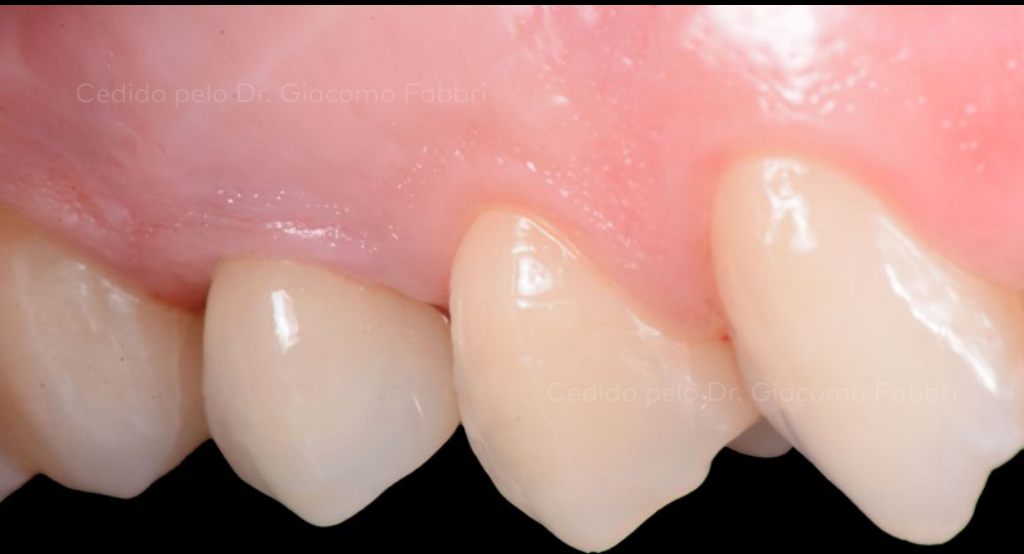Situação clínica inicial

Planeamento do tratamento

Procedimento cirúrgico

Procedimento protético

Resultado



Vista lateral 18 meses após a colocação do implante

Radiografia do implante 18 meses após a cirurgia

Situação clínica inicial

Planeamento do tratamento

Procedimento cirúrgico

Procedimento protético

Resultado

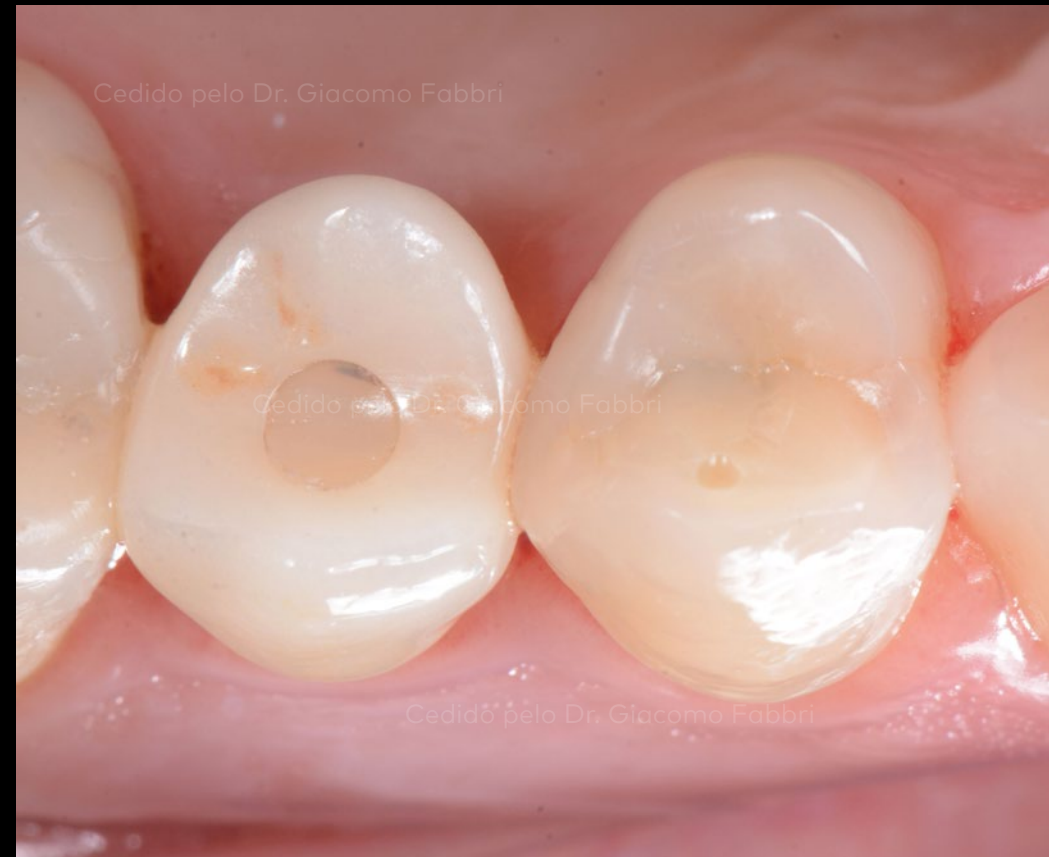
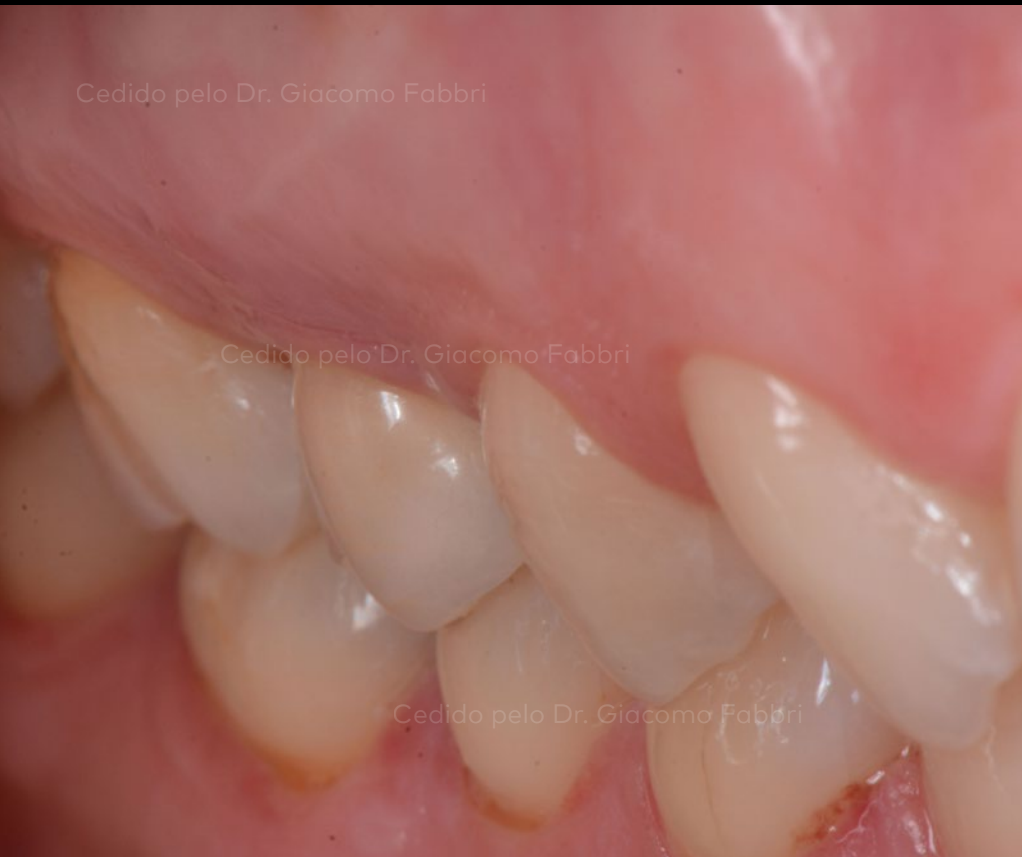
Imagem intraoral 18 meses após a colocação do implante

Vista oclusal 18 meses após a cirurgia

Caso gentilmente cedido por Giacomo Fabbri



GMT 73043 PT 2101 © Nobel Biocare Services AG, 2020. Todos os direitos reservados. creos xenogain é distribuído por: Nobel Biocare. Fabricante legal: Nibec Co., Ltd. Iwol electricity-electronic Agro-industrial Complex, 116 Bamdi-gil, Iwol-myeon, Jincheon-gun, Chungcheongbuk-do, 27816 Coreia. KaVo é uma marca registada ou marca comercial de Kaltenbach & Voigt GmbH. DTX Studio, Nobel Biocare, o logótipo da Nobel Biocare e todas as restantes marcas comerciais são, caso não exista nenhuma declaração adicional, ou isso não seja evidente pelo contexto de determinados casos, marcas comerciais da Nobel Biocare. Consulte nobelbiocare.com/trademarks para obter mais informações. Outras marcas comerciais são marcas registadas ou marcas comerciais dos respetivos proprietários. As imagens dos produtos não estão necessariamente à escala. Limitação de responsabilidade: alguns produtos poderão não estar em conformidade com a regulamentação para venda em todos os mercados. Contacte o representante de vendas local da Nobel Biocare para conhecer a gama atual de produtos e a respetiva disponibilidade. Uso exclusivo por receita médica. Todas as imagens dos produtos são apenas para fins ilustrativos e podem não ser uma representação exata do produto. Atenção: as leis federais (EUA) ou as leis vigentes na sua jurisdição restringem a venda ou encomenda deste dispositivo a médicos dentistas ou médicos. Consulte nas Instruções de Utilização todas as informações de prescrição, incluindo as indicações, contraindicações, avisos e precauções. A Nobel Biocare não se responsabiliza por qualquer lesão ou danos a pessoas ou propriedade em consequência da utilização deste caso clínico. Este caso clínico não se destina a recomendar quaisquer medidas, técnicas ou produtos, nem a aconselhar e não substitui a formação médica nem o parecer clínico do médico dentista na qualidade de profissional de cuidados de saúde. Os visualizadores não devem descurar o aconselhamento médico profissional nem atrasar a procura de tratamentos médicos com base em alguma coisa que viram neste caso clínico. Não é apresentado o procedimento completo. Foram cortadas determinadas sequências.